

**Aus dem Institut für Geschichte und Ethik der Medizin
der Universität zu Köln
Kommissarischer Leiter: Professor. Dr. med. Axel Karenberg**

**"Dentists on-screen"
Zahnärztliche Therapie im US-Spielfilm (2000-2017)**

Inaugural-Dissertation zur Erlangung der zahnärztlichen Doktorwürde
der Medizinischen Fakultät
der Universität zu Köln

vorgelegt von
Shahzeb Ahmad Mirza
aus Frankfurt am Main

promoviert am 15. Dezember 2022

Gedruckt mit Genehmigung der Medizinischen Fakultät der Universität zu Köln

2023

Dekan: Universitätsprofessor Dr. med. G. R. Fink
1. Gutachter: Professor Dr. med. A. Karenberg
2. Gutachter: Professor Dr. med. dent. H.-J. Nickenig

Erklärung

Ich erkläre hiermit, dass ich die vorliegende Dissertationsschrift ohne unzulässige Hilfe Dritter und ohne die Benutzung anderer als der angegebenen Hilfsmittel angefertigt habe; die aus fremden Quellen direkt oder indirekt übernommenen Gedanken sind als solche kenntlich gemacht.

Bei der Auswahl und Auswertung des Materials sowie bei der Herstellung des Manuskriptes habe ich Unterstützungsleistungen von folgenden Personen erhalten:
Professor Dr. med. A. Karenberg

Weitere Personen waren an der geistigen Herstellung der vorliegenden Arbeit nicht beteiligt. Insbesondere habe ich nicht die Hilfe einer Promotionsberaterin/ eines Promotionsberaters in Anspruch genommen. Dritte haben von mir weder unmittelbar noch mittelbar geldwerte Leistungen für Arbeiten erhalten, die im Zusammenhang mit dem Inhalt der vorgelegten Dissertationsschrift stehen.

Die Dissertationsschrift wurde von mir bisher weder im Inland noch im Ausland in gleicher oder ähnlicher Form einer anderen Prüfungsbehörde vorgelegt.

Die dieser Dissertation zugrunde liegenden Arbeiten sind unter Anleitung von Professor Dr. med. A. Karenberg vollumfänglich von mir selbst durchgeführt worden.

Erklärung zur guten wissenschaftlichen Praxis:

Ich erkläre hiermit, dass ich die Ordnung zur Sicherung guter wissenschaftlicher Praxis und zum Umgang mit wissenschaftlichem Fehlverhalten (Amtliche Mitteilung der Universität zu Köln AM 132/2020) der Universität zu Köln gelesen habe und verpflichte mich hiermit, die dort genannten Vorgaben bei allen wissenschaftlichen Tätigkeiten zu beachten und umzusetzen.



Köln, den 08.05.2022

Shahzeb Ahmad Mirza

Danksagung

Zunächst gebührt mein Dank Herrn Professor Dr. med. Axel Karenberg für die Überlassung des Themas und die vorzügliche Unterstützung während der gesamten Promotionszeit.

Meinen Eltern

Inhaltsverzeichnis

1. Zusammenfassung	9
2. Einleitung	12
2.1. Gegenstand der Arbeit	13
2.2. Fragestellung und Ziel der Arbeit	13
2.3. Abgrenzung des Themas	14
3. Material und Methoden.....	15
3.1. Beschaffung	17
3.2. Sichtung	17
3.3. Analysen	17
3.4. Gliederung	18
3.5. Historiographische Übersicht und Forschungsstand	18
4. Ergebnisse	21
4.1.1. Zahnmedizin und amerikanisches Kino (2000-2002)	21
4.1.2. Einleitung	21
4.1.3. Zahnmedizin zu Beginn des 21. Jahrhunderts	22
4.1.4. Filmanalysen	23
4.1.5. <i>Cast Away/Verschollen (2000)</i>	24
4.1.6. <i>Novocaine/Zahn um Zahn (2001)</i>	26
4.1.7. <i>Campfire Stories (2001)</i>	30
4.1.8. <i>Pearl Harbor (2001)</i>	32
4.1.9. <i>Snowdogs/Acht Helden auf vier Pfoten (2002)</i>	34
4.1.10. <i>The Secret Lives of Dentists (2002)</i>	37
4.1.11. <i>Punch-Drunk Love (2002)</i>	41

4.1.12.Zwischenfazit	45
4.2. Zahnmedizin und amerikanisches Kino (2003-2005)	46
4.2.1.Einleitung	46
4.2.2.Zahnmedizin der Jahre 2003-2005	47
4.2.3.Filmanalysen	48
4.2.4. <i>Finding Nemo/Findet Nemo (2003)</i>	49
4.2.5. <i>Coffee and Cigarettes (2003)</i>	53
4.2.6. <i>Final Destination 2 (2003)</i>	54
4.2.7. <i>The Whole Ten Yards/Keine halben Sachen 2 – Jetzt erst Recht! (2004)</i>	59
4.2.8. <i>Thumbsucker/Thumbsucker Bleib wie du bist! (2005)</i>	62
4.2.9. <i>The Man/Cool & Fool – Mein Partner mit der großen Schnauze (2005)</i>	65
4.2.10.Zwischenfazit	67
4.3. Zahnmedizin und amerikanisches Kino (2005-2008)	68
4.3.1.Einleitung	68
4.3.2.Zahnmedizin der Jahre 2005-2008	68
4.3.3.Filmanalysen	70
4.3.4. <i>Charlie and the Chocolate Factory/Charlie und die Schokoladenfabrik (2005)</i>	70
4.3.5. <i>Wild X-Mas/Just Friends (2005)</i>	72
4.3.6. <i>Babel (2006)</i>	74
4.3.7. <i>Wild Hogs/Born to be Wild – Saumäßig unterwegs (2007)</i>	76
4.3.8. <i>Reign Over Me/Die Liebe in mir (2007)</i>	78
4.3.9. <i>Good Luck Chuck/Der Glücksbringer (2007)</i>	80
4.3.10. <i>Horton hears a Who!/Horton hört ein Hu! (2008)</i>	83
4.3.11. <i>Ghost Town/Wen die Geister lieben (2008)</i>	86
4.3.12.Zwischenfazit	90
4.4. Zahnmedizin und amerikanisches Kino (2008-2012)	91
4.4.1.Einleitung	91

4.4.2.Zahnmedizin der Jahre 2008-2012	91
4.4.3.Filmanalysen	92
4.4.4. <i>The Hangover (2009)</i>	92
4.4.5. <i>Tooth Fairy aka Zahnfee auf Bewährung (2010)</i>	94
4.4.6. <i>Hangover 2 (2011)</i>	95
4.4.7. <i>Horrible Bosses/Kill the Boss (2011)</i>	97
4.4.8. <i>Django Unchained (2012)</i>	100
4.4.9. <i>This is 40/Immer Ärger mit 40 (2012)</i>	102
4.4.10. <i>Spirit of a Denture (2012)</i>	104
4.4.11. <i>Tooth Fairy 2/Zahnfee auf Bewährung 2 (2012)</i>	106
4.4.12.Zwischenfazit	107
4.5. Zahnmedizin und amerikanisches Kino (2012-2017)	108
4.5.1.Einleitung	108
4.5.2.Zahnmedizin der Jahre 2013-2017	109
4.5.3.Filmanalysen	110
4.5.4. <i>Touchy Feely (2013)</i>	110
4.5.5. <i>Hangover 3 (2013)</i>	113
4.5.6. <i>Emptied (2014)</i>	114
4.5.7. <i>Hurt Fillings (2014)</i>	117
4.5.8. <i>Horrible Bosses 2/Kill the Boss 2 (2014)</i>	120
4.5.9. <i>A Cure for Wellness (2016)</i>	122
4.5.10. <i>Message from the King (2016)</i>	124
4.5.11. <i>Three Billboards Outside Ebbing, Missouri (2017)</i>	127
4.5.12.Zwischenfazit	130
5. Diskussion.....	131
5.1. Cineastische Auswertung	131

5.2. Medizinische Auswertung	135
5.3. Dramaturgische Auswertung	138
5.4. Kulturhistorische Auswertung	139
6. Literaturverzeichnis.....	144
6.1. Internetquellen und verwendete Internetseiten	147
7. Anhang	155
7.1. Abbildungsverzeichnis	155
7.2. Tabellenverzeichnis	155
7.3. Verzeichnis US-amerikanischer Kinofilme mit Zahnarztmotiv	156
8. Vorabveröffentlichung von Ergebnissen.....	162

1. Zusammenfassung

Summa summarum lässt sich in der Zeit zwischen 2000 bis 2017 keine kontinuierliche Darstellung eines einzigen Zahnarztstereotyps erkennen. Selbst innerhalb eines Genres wird die Person des Zahnmediziners auf unterschiedliche Art und Weise hinsichtlich der äußeren Darstellung, der Kompetenz und des Charakters präsentiert. So wird sie in manchen Komödien als tollpatschig (vgl. *Born to be Wild*) oder schüchtern (vgl. *Hangover* Trilogie) und in anderen als eher selbstbewusst (vgl. *Snowdogs*) inszeniert. In Dramen kann sie sowohl kompetent und seriös (vgl. *Babel*) als auch unsicher (vgl. *Touchy Feely*) wirken. Fokussiert man sich auf das Horror-Genre, so erscheint sie kaltblütig und böse (vgl. *A Cure for Wellness*).

Obwohl einige Drehbücher versuchen die Karikatur eines Zahnmediziners zu zeichnen, ist aufgrund der Heterogenität der cineastischen Darstellung kein eindeutiges Bild eines „typischen“ Zahnarztes über den gesamten Zeitraum erkennbar. Betrachtet man allerdings nur Plots, die sich in der Gegenwart abspielen und die Filmpraxis in einer Großstadt zeigen, so kann ein bestimmtes Image beobachtet werden: In den meisten Fällen handelt es sich um gut situierte Männer mittleren bis hohen Alters, die bis auf wenige Ausnahmen sympathisch wirken und in eigener Praxis tätig sind. Ähnliche Ergebnisse hat auch Petzke in seiner Arbeit zum Zahnarztbild im deutschen Kino gesammelt.

Begutachtet man ferner alle analysierten Zahnarztfilme bezüglich der Geschlechterverteilung, so lassen sich, wie ausgiebig erörtert (siehe Tabelle 3), deutliche Unterschiede zum deutschen Kino erkennen: Die Rolle des Zahnmediziners wird vorwiegend von Männern bekleidet; Zahnärztinnen werden in lediglich fünf Produktionen präsentiert. Bemerkenswert ist dies vor allem dann, wenn man sich die Zusammensetzung der Profession in den USA anschaut, in welcher der Anteil von Frauen zwischen 2010 und 2020 von 24% auf 35% gestiegen ist. In den Zeiträumen zwischen 2000 bis 2002 und 2008 bis 2012 kommt jeweils nur ein Mal eine weibliche Zahnarztfigur vor. Zwischen 2013 bis 2017 zeigen schon drei Produktionen eine berufstätige Behandlerin. Inwiefern diese sukzessive Zunahme eine signifikante Aussagekraft über die künftige Inszenierung der Zahnärzteschaft auf Leinwand hat,

bleibt abzuwarten. Weicht man von filmischer Fiktion ab und widmet sich der aktuellen Datenlage, so prognostiziert die American Dental Association auf Basis des Anteils an Zahnmedizinabsolventinnen einen stetigen Anstieg von Frauen im zahnärztlichen Berufsstand. Hinsichtlich der Diversität im US-Kino lässt sich zudem erkennen, dass der Großteil zahnmedizinischer Rollen von Personen mit phänotypisch angloamerikanischer Herkunft besetzt werden. Im Zeitraum von 17 Jahren werden den Zuschauern insgesamt 35 Zahnarztfiguren vorgestellt, von denen lediglich sechs einer ethnischen Minderheit angehören.

Auch die filmisch inszenierte Patientenklientel wirkt optisch, bis auf vereinzelte Ausnahmen, über weite Strecken hinweg angloamerikanisch. Bezogen auf die soziale Schicht, ist sie allerdings durchaus heterogen. Manche scheinen ihrer oralen Hygiene keine besondere Bedeutung beizumessen oder begegnen einer Behandlung sogar mit Skepsis.

Resümierend lässt sich jedoch festhalten, dass der größte Teil der Patienten den Behandelnden Vertrauen entgegenbringt. Besondere Ansprüche gegenüber einer Praxis oder den Therapieformen lassen sich seitens der Klientel nicht erkennen.

Abschließend lassen sich folgende Erkenntnisse aus dieser Ausarbeitung zusammenfassen:

- 1) Über die Jahre hinweg ist eine Zunahme der Produktionsqualität im amerikanischen Filmsektor zu beobachten. Grundlage hierfür ist der rasante technische Fortschritt zu Beginn des neuen Millenniums. Aus zahnmedizinischer Perspektive ist der Großteil der dentalen Innovationen auf Weiterentwicklung bereits bestehender Methoden zurückzuführen und findet nach einer gewissen Latenzzeit auch den Weg auf die Leinwand. Die Ausstattung und Darstellung des Filmsets „Zahnarztpraxis“ ist im wesentlichen abhängig vom geographischen Drehort und weniger vom Veröffentlichungsjahr der Produktion.
- 2) Aufgrund der breiten Vielfalt an Filmgenres lässt sich kein eindeutiges Stereotyp des Zahnarztes definieren. Durch die Verwendung von Rollen verschiedenster

Couleur reichen die Attribute, mit denen sich die Zahnarztfigur beschreiben lässt, von nett und sympathisch bis hin zu kaltblütig und böse.

- 3) Der zahnmedizinische Berufsstand wird im US-Kino mit einer beträchtlichen Mehrheit von Männern dominiert. Im Vergleich zum deutschen Kino hinkt die amerikanische Filmindustrie bei der adäquaten Repräsentation des weiblichen Äquivalents deutlich hinterher. Ferner ist der Großteil an Darstellerinnen und Darstellern zumindest phänotypisch angloamerikanischer Herkunft; in den USA lebende ethnische Minderheiten bekleiden nur vereinzelt die Rolle einer Zahnarztfigur.
- 4) Zum ersten Mal wird der Berufsstand des Zahnarztes im US-amerikanischen Spielfilm für den gewählten Zeitraum zwischen 2000 bis 2017 methodisch und analytisch im Detail untersucht und ferner in den medizinhistorischen Kontext eingeordnet. Hierfür wurden mit Hilfe von extensiven Recherchen in Literatur und Internet erstmals alle Spielfilme mit Zahnarztmotiv in der besprochenen Zeitperiode chronologisch abgehandelt.
- 5) Den Rezipienten werden durch die detaillierten Szenenanalysen mit Zeit- und Standbildangabe erstmals tiefreichende Einblicke in die Inszenierung zahnärztlicher Behandlungen im US-Kino gewährt.

2. Einleitung

Über das Vorkommen von Humanmediziner*innen in Spielfilmen gibt es viele Bücher, Aufsätze sowie auch im Internet zahlreiche Einträge und Artikel. Zwar lassen sich bei tiefgründigen Recherchen auch Einträge über Zahnärzt*innen im Spielfilm finden, diese sind jedoch sehr überschaubar. Andreas Petzke untersuchte im Jahr 2009 den Berufsstand des Zahnmediziner*in im deutschen Spielfilm.¹ Doch wie wird diese Berufsgruppe in der mächtigsten Filmindustrie der Welt — derjenigen der USA — im neuen Millennium präsentiert?

Über Zahnärzt*innen gibt es zahlreiche Ansichten und Meinungen. Auch das Ansehen differiert nicht nur von Ort zu Ort, sondern vor allem von Epoche zu Epoche. Grund genug, um sich genauer mit diesen Entwicklungen zu beschäftigen, vor allem im 21. Jahrhundert, in welchem der Digitalisierungsprozess maßgeblichen Einfluss auf die Entwicklung der Zahnmedizin nimmt und Medien kaum noch aus Berufsleben und Alltag wegzudenken sind. Dass Zahnärzt*innen ein gewisses „Standing“ genießen, ist längst kein Geheimnis mehr. Spätestens seit dem Vorkommen in berühmten Filmen mit renommierter Besetzung wie *Ghost Town* (2008) oder *The Hangover* (2009) wird deutlich, dass die Berufsgruppe der Zahnmediziner*innen in Übersee ein hohes Ansehen genießt. Die Art und Weise der Darstellung des Berufsstandes im Spielfilm hat somit sicherlich eine nähere Betrachtung verdient. Lassen sich markante oder wiederkehrende Merkmale beobachten? Oder gibt es genreabhängige Stereotype?

Am Anfang der Beantwortung einer solchen Fragestellung steht die Akquise passender Informationen. Hierzu muss eine umfassende Liste mit allen Produktionen aus den USA erstellt und evaluiert werden.

¹ Petzke 2009

2.1. Gegenstand der Arbeit

In der folgenden Arbeit werden, unabhängig vom Subgenre, alle nachweis- und beschaffbaren Spielfilme mit zahnmedizinischen Behandlungssequenzen von 2000 bis 2017 aus US-amerikanischer Produktion untersucht. Zielsetzung der Arbeit ist es, eine fundierte und umfangreiche Darstellung des zahnärztlichen Berufsstandes in der amerikanischen Filmlandschaft zu geben. Entwicklungen, nicht nur im sozialen und politischen Bereich, sondern auch hinsichtlich Modernisierung und technischem Fortschritt in der Zahnmedizin wie auch in der Filmtechnik und der damit einhergehende Einfluss auf die Inszenierung des Berufs „Zahnarzt/Zahnärztin“ sollen erfasst werden.

2.2. Fragestellung und Ziel der Arbeit

Lässt sich ein Wandel in der medialen Präsentation der Zahnheilkunde im Laufe der Jahre beobachten und wenn ja, wie äußern sich diese Veränderungen? Welche Neuerungen im Praxisalltag treten auf? Welcher gesellschaftlichen Schicht lassen sich der Zahnarzt oder die Zahnärztin zuordnen und wie manifestieren sich die ökonomischen Verhältnisse im Spielfilm? Welche Stellung und Rolle nimmt die Frau in der zahnärztlichen Film-Praxis ein? Lässt sich ein Stereotyp des Berufsstandes „Zahnarzt“ definieren? Wie gestaltet sich die Latenzzeit zwischen einer zahnmedizinischen Neuerung und ihrem Auftreten im Spielfilm? Diese und weitere Fragen sollen nach Möglichkeit beantwortet werden.

Ein besonderes Augenmerk soll zudem auf die Patientenklientel und deren Ansprüche und Anforderungen an die moderne Zahnmedizin, sofern in den Filmen dargestellt, gelegt werden. Im Rahmen dieser Dissertation erfolgt erstmals die chronologische Darstellung US-amerikanischer „Zahnarzt-Filme“ des 21. Jahrhunderts, welche bis dato in dieser ausführlichen Form nicht vorliegt.

2.3. Abgrenzung des Themas

Um einen möglichst umfassenden Überblick über das Image des zahnärztlichen Berufsstands jenseits des Atlantiks zu gewährleisten, werden in der folgenden Arbeit ausschließlich US-amerikanische und im Originalton englischsprachige Produktionen untersucht, welche vom Jahr 2000 bis 2017 veröffentlicht wurden. Einzig folgende Co-Produktionen stellen eine gewisse Ausnahme dar, da diese mit britischer (*Charlie and the Chocolate Factory*, *Message from the King* und *Three Billboards Outside Ebbing, Missouri*), kanadischer (*Good Luck Chuck* und *Tooth Fairy*), deutscher (*Hangover 1* und *A Cure for Wellness*) oder Beteiligung aller genannten Länder (*Wild X-mas*) auf die Leinwand gebracht wurden.

Des Weiteren werden ausschließlich für das Kino (oder entsprechende Streaming-Plattformen) produzierte Spielfilme mit mindestens einer zahnärztlichen Handlungssequenz oder dem Vorkommen einer Zahnarztfigur betrachtet.

Reine Fernsehproduktionen, Amateurfilme, Dokumentationen und Serien werden nicht berücksichtigt. Ebenso muss die Behandlung von einem/r bezüglich seiner/ihrer Rolle als „qualifiziert“ präsentierten Zahnarzt/-ärztin durchgeführt werden. Die Maßnahmen von Laien werden zwar erwähnt und kurz besprochen, jedoch nicht näher analysiert.

3. Material und Methoden

Während der ersten Vorgespräche sammelte ich bereits zusammen mit meinem „Doktorvater“ einige bekannte Filmtitel. Im Anschluss legten wir den Untersuchungszeitraum meiner Dissertation auf Produktionen fest, die in den Jahren von 2000 bis 2017 veröffentlicht wurden. Am Anfang der Filmakquise stand eine umfassende Internet- und Literaturrecherche. Durchsucht wurden hierfür zunächst im Internet verfügbare und kostenlos zugängliche Datenbanken wie *PubMed* (<https://www.ncbi.nlm.nih.gov/pubmed/>) und die *Cochrane Library* (<http://www.cochrane.de/deutsch/>), zudem wurde die klassische Internetsuchmaschine Google (www.google.de) genutzt, mit deren Hilfe sich weitere Webseiten und Datenbanken ermitteln ließen. Unter Verwendung geeigneter Suchterme, bestehend aus logischen Operatoren und Suchwörtern, konnte so ein breites Spektrum an Informationen zu Filmen mit Zahnarztbeteiligungen gesammelt werden (Tab. 1). Des Weiteren waren auch Hinweise aus dem Bekanntenkreis überaus nützlich.

Suchmaschine/ Datenbank	Suchterme	Aus der Suche ermittelte weiterführende Webseiten/ Datenbanken
www.google.de	<p>„Zahnarztfilme“, „Zahnarzt in Filmen“, „Filme mit Zahnarztbeteiligung“, „Filme mit Zahnarzt“, „zahnmedizinische Filme“, „Zahnmedizin Filme“, „Hollywood Zahnarzt“, „Filmzahnarzt“, „Zahnarzt Schauspieler“, „Zahnarzt in amerikanischen Filmen“, „die besten Zahnarztfilme“.</p> <p>Alle erwähnten Suchbegriffe wurden ebenfalls in englischer Sprache eingegeben.</p>	<p>https://www.zweitausendeins.de/filmlexikon/, https://sallongo.com/movies.html, https://www.moviepilot.de/, http://www.filmstarts.de/, https://www.drschminke.de/filme.html, https://www.dentalproductsreport.com/dental/article/top-8-dental-movies-all-time, https://en.wikipedia.org/wiki/Category:Films_about_dentistry, https://www.dentistryiq.com/dental-hygiene/article/16350601/12-dentists-in-the-movies-remember-these-docs https://www.imdb.com/search/keyword/?keywords=female-dentist, https://www.filmdienst.de/suche/filme</p>
PubMed	<p>„dentist movies“, „dentist in movies“, „dentistry movies“, „ dentistry cinema“</p>	
Cochrane	<p>„Zahnarztfilme“, „Zahnarzt in Filmen“, „Zahnmedizin Filme“</p>	

Tabelle 1: Onlinerecherche von November 2019 bis Mai 2021 (durchsuchte Suchmaschinen, Datenbanken und Suchterme)

3.1. Beschaffung

Nach Erstellen der Spielfilmliste folgte die Beschaffung. Jüngere Veröffentlichungen ließen sich zum Teil in Online-Videotheken und Streamingportalen wie *Amazon-Prime* oder *Netflix* einsehen. Des Weiteren war nützliches Filmmaterial auf der Internetvideoplattform *YouTube* verfügbar. Alle übrigen Streifen mussten käuflich auf dem freien Markt (über die Webseite *amazon.de*) in Form von DVDs oder Streaming-Lizenzen erworben werden.

3.2. Sichtung

Im Anschluss an die Beschaffung wurde das Material insgesamt viermal gesichtet. Während des ersten Durchlaufs wurden Notizen für die Erstellung einer Inhaltsangabe angefertigt und die Minutenangaben der zahnmedizinisch relevanten Szenen notiert. Bei der zweiten Durchsicht erfolgten detaillierte Erläuterungen, Notizen und die Erstellung von Sequenzprotokollen zu den jeweiligen Behandlungsszenen. In der dritten Runde wurden aussagekräftige Standbilder (*Screenshots*) angefertigt und Informationen bezüglich Produktion, Regie und Besetzung dokumentiert; der abschließende Durchgang diente zur Detektion von Filmschnitt, Kameraführung und visuellen Effekten. Für diese Arbeitsabschnitte waren das Buch „Grundkurs Filmanalyse“ von Werner Faulstich und die Internetenzyklopädie *wikipedia.de* sehr hilfreich.

3.3. Analysen

Die Analyse aller gesichteten Filme folgte ebenfalls einem definierten Muster. Eine Zusammenfassung des Plots ermöglichte zunächst eine Gesamtübersicht. Im Anschluss wurden die Handlungssequenzen der jeweiligen Filme genauer beleuchtet. Hierfür wurde im Voraus ein erweiterbarer Katalog erstellt, der unter anderem folgende Unterpunkte enthielt: Filmfigur des Zahnarztes, Therapien, Interaktionen, Arzt-Patienten-Beziehung, Filmschnitt und Effekte. Ein entsprechendes Vorgehen erfolgte für alle wesentlichen Handlungssequenzen eines Streifens, sofern sich diese nicht zu sehr ähnelten. In diesem Fall genügte die Beschränkung auf

die bedeutungsreichste Sequenz. Zuletzt erfolgte sowohl eine abschließende Bewertung unter den Gesichtspunkten der Inszenierung und der Cineastik als auch die Einordnung in den gesamthistorischen sowie politischen Kontext.

3.4. Gliederung

Die ermittelten Produktionen wurden in fünf Kapitel mit den Zeitabschnitten 2000-2002 (7 Filme), 2003-2005 (7 Filme), 2005-2008 (8 Filme), 2008-2012 (8 Filme), 2013-2017 (8 Filme) aufgeteilt. Die Periodisierung richtete sich nach den bedeutsamsten historischen Ereignissen im Hinblick auf ihren Einfluss und ihre Auswirkung auf den zahnärztlichen Berufsstand. Neben den zahnmedizinischen Veränderungen wurden zudem technische, cineastische sowie politische Entwicklungen in der Kapiteleinführung aufgegriffen.

3.5. Historiographische Übersicht und Forschungsstand

Nach ausgiebiger und umfassender Recherche ließ sich feststellen, dass bisher keine detaillierten Werke, vor allem nicht für den zu untersuchenden Zeitraum dieser Arbeit, vorliegen. Die erste Referenz stellte die Inaugural-Dissertation „Zelluloid-Zahnärzte: Die Darstellung eines Berufsstandes im deutschen Kinofilm“ von Andreas Petzke aus dem Jahre 2009 dar. Der Autor widmete sich der Darstellung von Zahnmedizinern im deutschen Kinofilm. Petzke verwendete für seine Arbeit verschiedene Literaturverweise. Die relevantesten sind:

Susanne Wiese und Gundula Schöning definieren in ihrer 1988 durchgeführten Untersuchung das zahnärztliche „Image“ und verglichen unterschiedliche Berufskarrieren.² Einen ähnlichen Schwerpunkt beinhaltete eine Studie von Sergl, Klages und Pretsch aus dem Jahre 2001. Diese ermittelten das Ansehen eines Zahnarztes („Image des Zahnarztes“), indem sie 200 erwachsene Personen befragten.³

² Wiese und Schöning 1988

³ Sergl, Pretsch und Klages 2001

Frank Gerhards (1991), Almud Rischer (2001) und Harald Hildebrand (2007) beschäftigten sich intensiver mit der Darstellung von Zahnärzten im Spielfilm. Hierbei ist zu erwähnen, dass Gerhards Dissertation das Hauptaugenmerk auf den deutschen Nachkriegsfilm legte und das „typische“ Bild des Zahnmediziners zu zeichnen versuchte.⁴ Etwa zehn Jahre später untersuchte Rischer weitere 68 internationale Kurz- und Spielfilme, die im Zeitraum von 1914-1999 produziert worden sind.⁵ In einer Masterarbeit mit dem Titel „Die Sozialklischees des Zahnarztes“ führte Hildebrand eine exemplarische Filmanalyse des US-amerikanischen Horrorfilms „The Dentist (1996)“ durch. Die Resultate dieser Arbeit wurden mit weiteren internationalen Produktionen verglichen. Die wesentlichen Ergebnisse Hildebrands lassen sich in essayistischer Form in den zahnärztlichen Mitteilungen Nr. 16 aus dem Jahre 2008 finden.⁶

Wie bereits im Abschnitt 3. erwähnt, wurde zur Literaturrecherche unter anderem die Onlineliteratur-Datenbank pubmed genutzt. Selbst auf dieser war kaum Sekundärliteratur zu finden. Durch geeignete Suchparameter (siehe Tabelle 1) ließen sich jedoch einige wenige Artikel auffindig machen:

In der Ausgabe 223 und 224 des British Dental Journal lassen sich Inhaltsangaben zu den älteren US-Produktionen *Pardon Us* (1931) und *The Man Who Knew Too Much* (1934) finden.^{7 8} Ebenfalls sind im selben Journal Inhaltsangaben zum Animationsfilm *Finding Nemo* (2003) in Ausgabe 224 und *Pearl Harbour* (2001) in Ausgabe 225 zu finden.^{9 10} Der Autor aller vier Kurzbeschreibungen – H .S. Brand – veröffentlichte diese im Rahmen seiner Kolumne *DENTIST ON FILM*. B. S. Chong führt in Ausgabe 224 Nr. 4 des British Dental Journal unter Bezugnahme auf die Inhaltsangabe zu *Finding*

⁴ Gerhards 1991

⁵ Rischer 2001

⁶ Hildenbrand 2008

⁷ Brand 2018a, S.803

⁸ Brand 2017, S.65

⁹ Brand 2018b, S.7

¹⁰ Brand 2018c, S.384

Nemo von H.S. Brand eine knappe Analyse zu dem therapeutisch inkorrekten Vorgehen des Film-Behandlers und den Bemerkungen der Aquarienfische dazu durch.¹¹ Seiner Meinung nach seien die im Film verwendeten Instrumente zur Aufbereitung des Wurzelkanalsystems längst überholt und das Skript der Behandlungssequenz bei einem etwaigen Remake erneuerungsbedürftig. Des Weiteren kritisiert J. A. Woodcock in seinem 2018 veröffentlichten Artikel im *British Dental Journal*, Ausgabe 225, die Darstellung von Zahnärzten in Spielfilmen; Ausgangspunkt der Kritik ist die Inszenierung des „fetten Zahnarztes“ im Streifen *Three Billboards Outside Ebbing, Missouri* (2017).¹²

Für das Bayerische Zahnärzteblatt verfasste Ilka Helemann im Jahr 2013 einen Aufsatz mit der Überschrift „Ein Zahnarzt wird zum Kopfgeldjäger“.¹³ Helemann lobt nicht nur das schauspielerische Geschick Christoph Waltz' im Spielfilm *Django Unchained*, sondern auch die Raffinesse des Regisseurs Quentin Tarantino.

Weitere erwähnenswerte Literatur und Studien: Eine im *European Journal of Dentistry* veröffentlichte Studie mit dem Titel „Children's Perception of Their Dentists“ von Maha Al Sarheed aus dem Jahr 2019 untersucht die Wahrnehmung von Zahnärzten durch Schulkinder.¹⁴ Hierzu wurden 583 Kinder öffentlicher Schulen befragt. Auch Karl-Heinz Kunzelmann und Peter Dünninger untersuchten die Perzeption von Patienten hinsichtlich der Angst vor ihrem Zahnarzt.¹⁵

Im Sinne einer Schlussfolgerung lässt sich zum jetzigen Zeitpunkt festhalten, dass der Berufsstand des Zahnarztes im US-amerikanischen Spielfilm, zumindest bisher, für den gewählten Zeitraum vom 2000 bis 2017 weder methodisch noch analytisch im Detail untersucht worden ist. Zielsetzung dieser Arbeit ist es somit diese Forschungslücke zu füllen.

¹¹ Chong 2018, S.200

¹² Woodcock 2018, S.3

¹³ Helemann 2013, S.70

¹⁴ Al Sarheed 2019, S.186-190

¹⁵ Kunzelmann und Dünninger 1990, S.264-266

4. Ergebnisse

4.1.1. Zahnmedizin und amerikanisches Kino (2000-2002)

4.1.2. Einleitung

Die überaus rasche und weite Verbreitung der bewegten Bilder setzte sich im neuen Millennium fort: Das Kino wurde zu einem elementaren Bestandteil der medialen Landschaft und Kinobesuche zählten weiterhin zu beliebten Freizeitaktivitäten unter Amerikanern jeglichen Alters. Der technische Fortschritt und die damit einhergehende Vereinfachung der Kommunikation und Datenvermittlung trugen maßgeblich zum steigenden Erfolg der amerikanischen Filmindustrie bei. Hollywood-Produktionsgiganten wie 20th Century Fox, DreamWorks oder die Walt Disney Company fabrizierten weiterhin auf Hochtouren Filme für die Unterhaltung der Bevölkerung.¹⁶ Durch die Etablierung des „Kinofilms“ als Massenmedium war es den Filmschaffenden möglich, ein höheres Budget in die Produktionen zu investieren und im Umkehrschluss mehr Profit durch die gesteigerte Nachfrage zu erwirtschaften. Der umsatzstärkste Film des Jahres 2000, *Mission Impossible 2*, generierte so weltweit 546 Millionen US-Dollar.¹⁷ Der sukzessiv steigende Einsatz von moderneren Film- und Schnittmethoden machte sich auch in der Qualität der Plots bemerkbar; Filmelementen wie digitalen Effekten, Kamerafahrten, aber auch der Filmmusik wurden eine zunehmend größere Bedeutung beigemessen, um ein einzigartiges Kinoerlebnis für den Zuschauer zu erschaffen. Nicht zuletzt war dieser Produktionsaufwand für die Popularität amerikanischer Filme jenseits des Atlantiks verantwortlich.

¹⁶ A&E Television Networks 2018

¹⁷ Anonym (o. J.)a

4.1.3. Zahnmedizin zu Beginn des 21. Jahrhunderts

Auch die Zahnmedizin blieb von den fortschreitenden Entwicklungen in Bereichen der Forschung und Technik nicht unberührt. Zwar sind die bedeutsamsten Erneuerungen schon gegen Mitte des 20. Jahrhunderts entstanden, ihre Weiterentwicklung und das Vorkommen im Praxisalltag setzten sich allerdings bis in das neue Jahrtausend fort. Zu den prothetischen Errungenschaften gehörten zum Beispiel die Maryland-Brücke, ein Zahnersatz, der mittels Adhäsivtechnik an angrenzende Zähne angebracht wird und 1970 erstmals eingesetzt wurde.^{18 19}

Auch im Bereich der zahnärztlichen Grundausstattung, den Bohrern, gab es revolutionäre Fortschritte: Die Firmen Kerr und Siemens boten 1965 erstmals Mikromotore an. Diese Antriebsmotoren finden bis heute noch Anwendung in der Zahnheilkunde. Seit etwa 15 Jahren werden diese mechanischen Übertragungsinstrumente zusätzlich mit Lichtleitern ausgerüstet und erleichtern dem Behandler das Arbeiten in der schwer einsehbaren Mundhöhle.²⁰ Ferner fanden auch laserbasierte Therapiekonzepte ihren Weg in die zahnmedizinische Praxis.²¹

Die rechnerunterstützte und -gestützte CAD/CAM-Technologie hat ebenfalls ihren Ursprung in den 1990er-Jahren. Diese bahnbrechende Technik zur Rekonstruktion von Zahnrestorationen wurde im Jahre 2000 maßgeblich weiterentwickelt; fortan waren die CEREC-Geräte windowsbasiert und ermöglichten eine dreidimensionale Ansicht.²² Den Zahnärzten wurde durch dieses System ein effizienteres und erleichtertes Arbeiten direkt an der Behandlungseinheit geboten. Zudem fanden auch die ersten kassettengestützten Intraoralkameras ihren Weg in die zahnärztliche Praxis (vgl. erste Behandlungsszene im Film *Novocaine*). Patienten konnten damit nun den Zustand ihres Gebisses live auf einem Monitor sehen. Des Weiteren war die Einführung des

¹⁸ Simonsen, Gerald und Thompson 1983, S.236-237

¹⁹ Barrack 1993

²⁰ Strankmüller 2004

²¹ Myers 2009

²² Anonym 2020a

Dentalmikroskops vor allem für den Fachbereich der Endodontologie wegweisend; kleine Wurzel- und Seitenkanäle konnten um ein Vielfaches vergrößert dargestellt werden und ein sehr präzises Arbeiten wurde ermöglicht.²³ Insgesamt bewegte sich die Behandlungseinstellung mehr und mehr in Richtung Zahnerhaltung, Extraktionen waren langsam aber sicher nur noch die Ultima Ratio.

In den frühen 2000er-Jahren gelang der Firma Microsoft mit dem Betriebssystem Windows eine technische Revolution. Bald sollte die Mehrheit aller Rechner für Verbraucher mit diesem System laufen.²⁴ Durch die Möglichkeiten der grafischen Darstellung von Prozessen und der Fähigkeit, bürokratische Arbeiten zu automatisieren, haben zunehmend mehr Computer einen Platz in Arztpraxen gefunden.

Politisch gesehen waren die Anschläge vom 11. September 2001 ein einschneidendes Ereignis in der amerikanischen Geschichte. Die Auswirkungen des Terrorattentats machten sich nicht nur auf dem amerikanischen Kontinent, sondern auf der ganzen Welt bemerkbar. Als Antwort reagierte der damalige US-Präsident Goerge W. Bush mit den Kriegen in Afghanistan (2001) und im Irak (2003).²⁵ Die Folgen dieser Auseinandersetzungen sind bis heute spürbar.

4.1.4. Filmanalysen

Für den ersten Untersuchungszeitraum konnten insgesamt sechs Filme ausfindig gemacht und beschafft werden – vier davon mit einer zahnärztlichen Behandlungssequenz; in einem der übrigen wird eine zahnmedizinische Selbstbehandlung durch einen Laien präsentiert (*Cast away*) und das andere Mal fungiert der Zahnarzt nur als Ansprechpartner außerhalb der Praxis (*Punch drunk love*).

²³ Wolf et al. 2008, S. 123-125

²⁴ Lifka 2001

²⁵ Von Lüpke und Danny 2016

4.1.5. Cast Away/Verschollen (2000)

Der Spielfilm *Cast Away* aus dem Jahre 2000 erzählt die Geschichte von Chuck Noland, der aufgrund eines Flugzeugabsturzes auf einer einsamen Insel strandet. Wesentliche Handlungsstränge basieren auf dem bekannten Roman „Robinson Crusoe“. Aufgrund seiner beruflichen Tätigkeit vernachlässigt der Protagonist zwangsläufig sein Privatleben – und sogar einen wichtigen Zahnarzttermin. Auf einer weiteren Geschäftsreise gerät Nolands Flugzeug in ein heftiges Unwetter und stürzt ab. Mit Hilfe eines Rettungsbootes gelingt es ihm ein, wie sich später herausstellt, einsames Eiland anzusteuern. Nur einige wenige an den Strand gespülte Pakete erleichtern ihm das Überleben. Erst nach vier Jahren gelingt ihm die Flucht von der Insel.

Szenenanalyse

Die einzig relevante „zahnmedizinische Behandlungssequenz“ wird dem Zuschauer von Minute 1:15:41 bis 1:19:47 präsentiert. Da Noland aus beruflichen Gründen einen wichtigen Zahnarzttermin verpasst hat, verschlechtert sich die Symptomatik zusehends und die Schmerzen sind für ihn kaum noch zu ertragen. Ursprung des Schmerzes scheint ein Molar im rechten Oberkiefer zu sein. Um sich Linderung zu verschaffen, verwendet der Schiffbrüchige Meerwasserspülungen, die allerdings wenig bewirken. Außerstande sich einer fachgerechten Therapie zu unterziehen, sieht sich Noland gezwungen den Zahn selbstständig zu entfernen. Aufgrund begrenzter Mittel fällt die Wahl auf die Kufen eines Schlittschuhes (Abbildung 1).



Abbildung 1: *Cast Away* (2000). Standbild Filmminute 01:18:00

J: Produktionsjahr, G: Genre, P: Produktion/Studio, L: Länge (ungefähre Länge der zahnärztlichen Behandlung), R: Regie, DB: Drehbuchautor, K: Komponist, D: Darsteller, GB: Gezeigte Behandlung

Cast Away, USA, J: 2000, G: Drama, P: 20th Century Fox und DreamWorks, L: 143 Minuten (1 Minute), R: Robert Zemeckis, DB: William Broyles jr., K: Alan Silvestri, D: Tom Hanks (Chuck Noland), Helen Hunt (Kelly Frears), Chris Noth (Jerry Lovett), GB: Extraktion Oberkiefermolar, erster Quadrant (Selbsttherapie durch Laien)

Die Spitze der Kufe an der palatinalen Wand des betreffenden Zahnes ansetzend, nutzt Noland die Kraft eines Steinschlages, um den Zahn zu entfernen. Den richtigen Winkel sowie die Einschubrichtung des nicht professionellen Instrumentariums kontrolliert der Selbstbehandler über ein Spiegelfragment. Die Maßnahme gelingt, Noland fällt jedoch unmittelbar darauf in Ohnmacht. Eine Behandlungsassistenz beziehungsweise jedwedes professionelle Werkzeug kommt nicht zum Einsatz.

Auswertung

Auch wenn es sich hierbei um keine professionelle zahnmedizinische Behandlung handelt, lassen sich dennoch einige wesentliche Verlaufsmerkmale einer dentalen Erkrankung erkennen. Leichte Aufbisschmerzen steigerten sich zu starken Zahnschmerzen bis hin zu einer möglichen Abszessbildung. Da unter den vorliegenden Behandlungsbedingungen keine professionelle Füllungstherapie,

endodontische Behandlung oder gar oralchirurgische Maßnahmen durchgeführt werden konnten, blieb für den Protagonisten nur eine Zahnextraktion. Beim Vergleich von Realität und Fiktion erscheint es jedoch fraglich, ob die gezeigte Behandlung von Erfolg gekrönt gewesen wäre. Die zahnmedizinische Aussagekraft bleibt überschaubar, da die „Behandlung“ von einem Laien durchgeführt wird. Abschließend lässt sich festhalten, dass es sich bei dem „Ein-Personen-Drama“ um einen Film mit viel „Konfliktpotenzial“ handelt, welches jedoch zugunsten eines actionlastigen Mainstreamkinos in die Ecke gedrängt wird.²⁶

4.1.6. Novocaine/Zahn um Zahn (2001)

Der Titel dieser schwarzen Thriller-Komödie geht auf den Handelsnamen des seit Beginn des 20. Jahrhunderts angewandten Lokalanästhetikums Procain zurück.²⁷ Die Hauptrolle nimmt der gut situierte Zahnarzt Dr. Frank Sangster (gespielt von Steve Martin) ein, der mit seiner Zahnarzhelferin beziehungsweise Dentalhygienikerin Jean Noble verlobt ist. Beide behandeln häufig gemeinsam. Sangster lebt einen für Zahnärzte üblichen Praxisalltag: Er führt verschiedene Behandlungen an Patienten durch, berät sie und motiviert sie zur oralen Hygiene. Er imponiert durch seine gelassene Art und begegnet seinen Praxismitarbeitern mit einem gewissen Charme; auch lässt er sich nicht aus der Fassung bringen und lehnt hin und wieder eine Therapie ab.

Sein scheinbar unspektakuläres Leben nimmt eine dramatische Wende, als eine Patientin namens Susan Ivey auf seinem Behandlungsstuhl sitzt und über Zahnschmerzen klagt. Um die Wartezeit zum Folgetermin zu überbrücken, bittet Susan Dr. Sangster um ein Schmerzmittel. Als er ihr daraufhin Ibuprofen verschreiben möchte, erklärt sie ihm, dass sie eine Allergie dagegen habe und stattdessen lieber

²⁶ Lexikon des internationalen Films (a)

²⁷ Bender und Taubenheim 2020, S.274-279

das unter dem Handelsnamen Demerol bekannte Opioid Pethidin verordnet haben möchte. Da Frank schon den Verdacht hegt, dass Susan diese Medikamente im Übermaß gebrauchen will, weigert er sich zunächst, ihr eine solche Substanz zu verschreiben; unmittelbar darauf allerdings lässt er sich von ihr verführen und kommt ihrem Wunsch schließlich nach. Auf dem Weg zur Apotheke fälscht Susan das Rezept und holt sich in der Apotheke 50 statt der ihr verschriebenen 5 Tabletten Demerol ab. Am Folgetag kommt sie zu spät zu ihrem Termin, verführt Dr. Sangster erneut und stiehlt anschließend alle seine Medikamente.

Am nächsten Tag sucht ein Mitarbeiter der Drug Enforcement Agency (DEA)²⁸ den Zahnarzt auf, da wenige Stunden zuvor ein Jugendlicher mit aus seiner Praxis stammenden Betäubungsmitteln bei einem Unfall erwischt wurde. Dr. Sangster beteuert seine Unschuld und verspricht, dem Agenten demnächst die leeren Verpackungen der Medikamente vorzulegen. Daraufhin begibt sich der Mediziner zu Susan und droht, die Polizei zu rufen, falls sie ihm nicht die leeren Schachteln übergibt. Wieder einmal verführt sie ihn, um der misslichen Situation auszuweichen. Am nächsten Tag trifft er auf den Bruder von Susan, Duane Ivey, der ihm Schläge androht, wenn er nicht umgehend die Affäre mit Susan beende. Am selben Abend möchte der Zahnarzt seine Freundin in ihrem Hotelzimmer besuchen, wo sich allerdings ihr Bruder unter einer Decke versteckt hat. Bei einem Kampf der beiden Männer verletzt Dr. Sangster ihn an der Hand; anschließend fährt er nach Hause und entdeckt, dass sein Kontrahent tot auf dem Fußboden seines Hauses liegt. Daraufhin wird er von der Polizei verdächtigt und festgenommen, da sich seine Bissspuren auf der Leiche befinden. Später wird klar, dass es sich um ein Komplott – ausgeheckt von seiner Verlobten Jean Noble – handelt. Sie will erreichen, dass nach der Inhaftierung des Zahnarztes dessen Praxis auf ihren Namen umgeschrieben wird.

Szenenanalyse

Im Film werden zahlreiche zahnmedizinische Therapieabläufe demonstriert. Der Protagonist Dr. Frank Sangster wird als gut situerter Besitzer einer großen und

²⁸ Amerikanische „Drogenvollzugsbehörde“

florierenden Praxis mit mehreren Behandlungszimmern dargestellt. Für ihn arbeiten verschiedene Helferinnen unterschiedlicher Hautfarbe und Herkunft an der Rezeption oder auch am Behandlungsstuhl. Ihnen begegnet er immer mit Charme und pflegt ein humorvolles Verhältnis. Gleichzeitig wird deutlich, dass es sich bei ihm um den „Chef“ handelt, als eine Helferin ihm freiwillig Kaffee bringt.

Der Großteil der im Film gezeigten Mitarbeiter ist weiblichen Geschlechts. Alle Helferinnen tragen entweder Kasacks oder weiße Kittel, so wie Dr. Sangster selbst während der Behandlung. Darunter hat er stets einen Anzug an. Die Räume sind mit allen zahnmedizinisch relevanten Geräten ausgestattet – ein wirklich komplettes Set.

In der Eröffnungsszene wird die Behandlung eines männlichen Patienten dargestellt (00:01:43- 00:03:55)(Abbildung 2); er liegt bei ca. 160 Grad im Zahnarztstuhl und schaut etwas verängstigt. Auch wurde ihm bereits eine Schürze um den Hals gebunden, die seine Kleidung schützen soll. Zu seiner Linken befindet sich, wie an anderen handelsüblichen Behandlungsstühlen auch, ein Speibecken zum Ausspülen. Der Behandler sitzt aufrecht in der 9 Uhr-Position, seine Assistentin Jean auf 3 Uhr.

Sie trägt wie ihr Chef ebenfalls Kittel, Handschuhe sowie eine Schutzbrille, die ihr gesamtes Gesicht schützt. Sie wird als schöne und attraktive Frau präsentiert und von ihm etwas klischeehaft als „all American woman“ betitelt. Dr. Sangster trägt auch während der Behandlung eine teure Armbanduhr, die nochmals seinen Wohlstand verdeutlicht.

Im Behandlungszimmer sind zusätzlich einige Regale, Ablagen und auch Spülbecken zu sehen. Auf den Flächen liegen unterschiedliche für die Therapie relevante Materialien, die man nicht genauer klassifizieren kann. Bei der Untersuchung des Patienten mit einem Mundspiegel weist der Zahnarzt den Patienten auf seine desolate Mundgesundheit hin und instruiert ihn, regelmäßig Zahnseide zu nutzen.

Er bittet seine Helferin, eine Kassette in den Rekorder einzulegen, um dem Patienten mittels intraoraler Kamera den Befund auf einem an der Decke montierten Monitor vorzuführen. Durch Perkussionstests mit der Unterseite des Mundspiegelgriffes findet der Arzt heraus, dass es sich bei den Schmerzen um den Zahn 21 (erster Frontzahn im linken Oberkiefer) handelt. Er bittet seine Helferin, die Materialien für eine

provisorische Füllung vorzubereiten. Sie assistiert ihm anschließend und legt dem Patienten eine Lachgas-Nasenmaske um. Dr. Sangster bittet den Patienten, sich zu entspannen und den Film auf dem Monitor zu anzusehen. Während der Intervention mit dem elektrisch betriebenen Winkelstück trägt nun auch der Zahnarzt eine Schutzbrille. Im linken Mundwinkel des Patienten befindet sich ein Sauger, um Kühlwasser und Speichel aufzunehmen, auf dem Tray liegen diverse zahnmedizinische Instrumente. Während des Bohrens lenkt der Arzt den Patienten zusätzlich durch sanfte Kommentare zum Film ab. Als dieser in einen Dämmer Schlaf gefallen ist, nutzt der Arzt den günstigen Moment, um seine Helferin (in diesem Fall Jean) zu küssen; sie wird als sehr zielstrebig dargestellt und behandelt manchmal auch eigenständig non-invasiv.

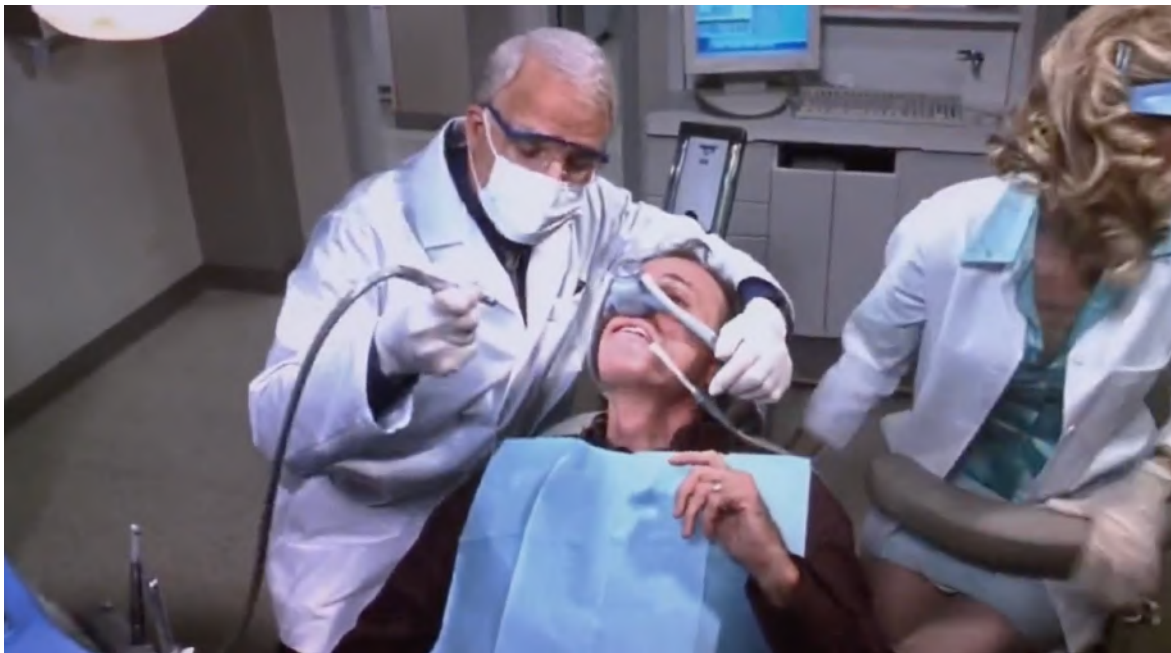

Abbildung 2: *Novocaine* (2001). Standbild Filmminute 00:03:13

Novocaine, USA, J: 2001, G: Thriller, P: Artisan Entertainment, L: 91 Minuten (2 Minuten), R: David Atkins, DB: David Atkins, K: Steve Bartek, D: Steve Martin (Zahnarzt), Laura Dern (Zahnarzthelferin), Helena Bonham Carter (Patientin/Diebin), GB: Füllungstherapie Zahn 21, zweiter Quadrant

Auswertung

Im Großen und Ganzen wird in der „prominent besetzten ‚Suspense‘-Farce ...“, die Vollblutkomiker Steve Martin von einer eher ungewohnten Seite zeigt“²⁹, für die

²⁹ Lexikon des internationalen Films (b)

Kinobesucher deutlich, dass die Praxisausstattung des Jahres 2001 eine ziemlich moderne sein kann. Die elektrischen Behandlungseinheiten und die Winkelstücke, vor allem aber die intraorale Kamera mit Live-Übertragung auf den Bildschirm, deuten auf einen hohen Standard hin.

Der Wohlstand des Zahnarztes wie seiner Helferin und Verlobten Jean wird durch ihre Kleidung und nicht zuletzt durch ihre Armbanduhren ins Bild gesetzt. Während er unter dem Kittel einen Anzug trägt, zeigt sie ein Oberschenkelanges Kleid.

Auch die Hygienestandards sind hoch, da mit Handschuhen, Schutzbrillen, Mundschutz und Abdeckungen gearbeitet wird. Die Wände des Behandlungszimmers schmücken neben Bildern auch Plakate, die den Kauapparat des Menschen darstellen. Im Rahmen der Handlung werden diverse Behandlungen angesprochen: zum Beispiel Parodontitis-Therapien, Füllungstherapien oder auch Wurzelbehandlungen. Die zahnmedizinische „Aussagekraft“ des Films wird allerdings am Schluss ad absurdum geführt, als Dr. Sangster sich selbst nach einer lokalen Novocain-(Procain)-Infiltrationsanästhesie alle Zähne zieht.

4.1.7. Campfire Stories (2001)

Bei dem besagten Film handelt es sich um eine US-amerikanische „low budget“-Produktion, welche sich dem Horrorgenre zuordnen lässt. Zwei Freunde sind auf der Fahrt durch ein Waldgebiet, als sie plötzlich eine junge Frau mitten auf der Straße sehen. Durch die Vollbremsung platzt ein Autoreifen und sie müssen nun, gemeinsam mit ihrer neuen Begleitung, auf einen Ranger warten.

Dieser nimmt die Jugendlichen mit in den Wald, um ihnen Gruselgeschichten zu erzählen. Der gesamte Plot ist mit Horrorszeneen durchzogen, aber in sich wenig schlüssig.

Szenenanalyse

Die Behandlungssequenz – besser Foltersequenz – beginnt ab Minute 00:09:30 und endet in Minute 00:11:30. Inszeniert wird ein männlicher Patient, der an einen Holzstuhl gebunden ist und um Hilfe schreit, weil er vom „behandelnden“ Arzt gefoltert wird. Dieser Zahnarzt wird als ein Mann mittleren Alters präsentiert: Er trägt einen weißen Kasack und eine Brille. Kaltblütig zieht er dem Jugendlichen auf dem Behandlungstuhl ohne jegliche Betäubung einen gesunden Zahn (Abbildung 3). Dieser schreit schmerzgequält auf und erleidet Schweißausbrüche. Dem Arzt scheint sein Schmerz egal zu sein – im Gegenteil: Er redet mit sanfter Stimme auf den Malträtierten ein und fordert ihn auf, sich dem Schmerz zu ergeben.



Abbildung 3: *Campfire Stories* (2001). Standbild Minute 00:10:00

Campfire Stories, USA, J: 2001, G: Krimi/Horror, P: Campfire Stories Inc., L: 95 Minuten (2 Minuten), R: Bob Cea, Jeff Mazzola, DB: Don Oriolo, K: Lance Quinn
D: Jamie-Lynn Sigler, John Quinn (Zahnarzt) GB: Zahnextraktion (Folter)

Auswertung

Dass es sich bei dem vorliegenden Streifen um eine „low budget“-Produktion handelt, wird ziemlich schnell deutlich. Durch den stakkatoartigen Filmschnitt, die laute Rockmusik und die unübersichtlichen Kameraperspektiven fällt es dem Zuschauer

schwer einen roten Faden zu erkennen und Zusammenhänge zu verstehen. Filmskript und Aufnahme sind sehr einfach gehalten und gehen nicht in die Tiefe. Über die zahnmedizinische Aussagekraft zur Zeit der Veröffentlichung lässt sich aufgrund des bizarren Filmcharakters keine Angabe machen. Es wird jedoch ein sich wiederholendes Filmelement bezüglich der Person des Zahnmediziners im Horrorfilm aufgegriffen: Der Zahnarzt als Bösewicht und Folterer.

4.1.8. Pearl Harbor (2001)

Das Action Drama stellt den Angriff des japanischen Militärs auf Pearl Harbor im Zweiten Weltkrieg nach. Der Plot handelt von zwei Jugendfreunden Rafe und Danny, die sich ihren beruflichen Traum erfüllen und Kampfpiloten für die Vereinigten Staaten werden. Bei den Eignungsuntersuchungen lernt Rafe eine Krankenschwester, seine spätere Geliebte, kennen. Im weiteren Verlauf wird er nach einem Einsatz in Übersee jedoch für tot erklärt.

Mit der Zeit kommen sich sein hinterbliebener Freund Danny und seine ehemalige Partnerin näher und finden schließlich zusammen. Dies ist auch die Konfliktursache, die sich neben dem ereignisreichen Kriegsgeschehen durch den gesamten Film zieht; Rafe kehrt nämlich als Überlebender zurück und trifft nun seine große Liebe zusammen mit seinem besten Freund vor. Insgesamt wirkt der Streifen „glatt und gefällig wie ein Werbespot zum Dienst an der Waffe...“³⁰ und scheint auch hinsichtlich der historischen Korrektheit mit Fehlern behaftet.

³⁰ Lexikon des internationalen Films (c)

Szenenanalyse

In der Behandlungssequenz (01:11:03 bis 01:12:00) inspiziert der japanischstämmige Zahnarzt die Mundhöhle eines aufrecht sitzenden Patienten in seiner Praxis nahe des Hafens von Pearl Harbor. Unterstützt wird er dabei von einer jung aussehenden Helferin mit weißer Haube. Bei den Instrumenten handelt es sich vermutlich um eine zahnärztliche Sonde und einen Mundspiegel. Der Behandler trägt einen weißen Kittel, eine Armbanduhr und eine Sehbrille (Abbildung 4). Zusätzliche Schutzausrüstung wie Mundschutz oder Handschuhe lassen sich in der Sequenz nicht erkennen. Die Innenansicht der Praxis entspricht der Zeit, in der sich die filmische Handlung abspielt; die Behandlungseinheit wirkt aus heutiger Sicht antiquarisch. Ein Fenster gegenüber des Behandlungstuhles lässt Tageslicht in den Praxisraum einfallen.

Bei der Untersuchung wird der Zahnmediziner von einem unbekanntem Anrufer aus Tokio unterbrochen. Dieser möchte Informationen über die Situation am Hafen und erkundigt sich darüber hinaus nach dem Wetter. Das Gespräch der beiden wird allerdings noch von einer dritten Partei, der amerikanischen Armee, abgehört. Diese verdächtigt nun den Zahnarzt.



Abbildung 4: *Pearl Harbor* (2001). Standbild Filmminute 01:11:03

Pearl Harbor, USA, J: 2001, G: Action/Drama, P: Touchstone Pictures Jerry Bruckheimer Films, L: 176 Minuten (1 Minute), R: Michael Bay, K: Hans Zimmer, DB: Randall Wallace, D: Ben Affleck, Josh Hartnett, Kate Beckinsale, Toshi Tada (Zahnarzt) GB: Untersuchung

Auswertung

Im großen und ganzen wird im vorliegenden Streifen nur ein kurzer Einblick in eine Zahnarztpraxis zur Zeit des Zweiten Weltkriegs gewährt. In dem aus heutiger Sicht rudimentären Behandlungszimmer wirkt der Zahnmediziner jedoch sehr gepflegt und wird dem Zuschauer als seriös präsentiert. Für einen Augenblick denkt das Publikum jedoch, dass es sich um einen Verräter und japanischen Spion handelt. Assiiert wird ihm von einer jungen und als attraktiv präsentierten Dame, welche die Instrumente und Anrufe entgegennimmt.

Genremäßig erfüllt der Plot sicherlich alle Voraussetzungen für einen Actionfilm, „die Gewaltszenen fallen dabei aber seltsam klinisch...“³¹ aus und eine tiefgründige Botschaft scheint im Bermudadreieck der Liebesbeziehung zwischen den drei Hauptcharakteren zu versinken.

4.1.9. Snowdogs/Acht Helden auf vier Pfoten (2002)

„Snowdogs“ ist eine von Disney produzierte Komödie aus dem Jahre 2002, in der der überaus erfolgreiche Zahnarzt Dr. Ted Brooks aus Miami als Hauptfigur agiert. Durch eine postalische Zustellung erfährt er, dass er adoptiert sei. Schockiert von dieser Nachricht, beginnt sein Abenteuer: Er begibt sich auf die Reise nach Alaska, um das Erbe seiner verstorbenen Mutter anzutreten. Diese hat ihm eine Blockhütte und acht Schlittenhunde hinterlassen, die er im weiteren Verlauf zu zähmen versucht. Im Dorf verliebt er sich in eine Wirtin und entscheidet sich dazu, die Blockhütte in eine neue Zahnarztpraxis umzufunktionieren und in Alaska zu bleiben.

³¹ Baumgardt (o. J.)a

Szenenanalyse

Dr. Ted Brooks wird als ein sehr gut situierter Zahnarzt dargestellt, der ein luxuriöses Leben führt. Er besitzt eine eigene Zahnklinik mit dem Namen „Hot Smile“ (zu Deutsch „attraktives Lächeln“) und ist sehr populär in seiner Stadt. Dies wird unter anderem daran deutlich, dass in der Stadt Plakate mit Werbung für seine Praxis aufgehängt sind und auch öffentliche Busse seine Reklame tragen.

In seinem Sportcabriolet fährt er zur Arbeit und vermittelt dem Kinobesucher einen sehr zufriedenen und glücklichen Eindruck. Die erste zahnmedizinische relevante Szene beginnt ab Minute 00:00:42³², als ein Rückblick aus Dr. Brooks' Vergangenheit gezeigt wird: Sein Vater ist nämlich auch Zahnarzt gewesen und lässt seinen Sohn in dieser Szene bei einer Behandlung zuschauen (Abbildung 5).

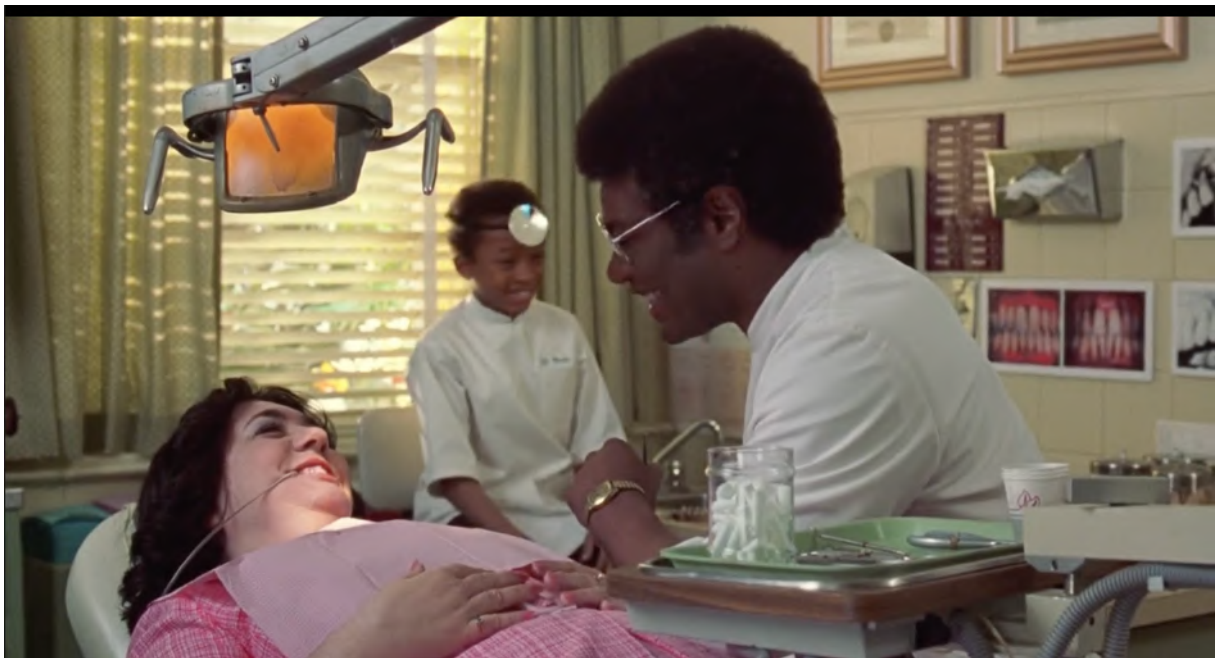

Abbildung 5: *Snowdogs* (2002). Standbild Filmminute 00:01:02

Snowdogs, USA, J: 2002, G: Abenteuerkomödie, P: Disney, L: 95 Minuten (2 Minuten), R: Brian Levant, DB: Jim Kouf, Tommy Swredlow, K: John Debney, D: Cuba Gooding jun. (Zahnarzt), Christopher Judge (Zahnarzt), Nichelle Nichols, GB: Klinische Inspektion

Das Behandlungszimmer ist ausgestattet mit einem Behandlungsstuhl, an welchem eine Operationsleuchte und ein Schwebetisch montiert sind. Insgesamt wirkt das Praxiszimmer der damaligen Zeit entsprechend eher altmodisch. Der Vater trägt wie

³² Die Minutenangaben beziehen sich auf den Originalfilm *Snowdogs* USA, Disney, 2002

der Sohn einen Kittel und die Patientin liegt schon mit umgelegter Schürze bei ca. 170 Grad im Behandlungsstuhl. An der Wand ist eine Panoramaschichtaufnahme eines Kiefers aufgehängt und wird beleuchtet. Der Vater untersucht die Patienten ohne Handschuhe und Mundschutz. Mit einem Mundspiegel und einer zahnärztlichen Sonde inspiziert er die Zähne im linken Unterkiefer der Patientin. Im rechten Mundwinkel ist ein Absauger eingehakt. Eine Assistenz ist nicht sichtbar.

Nach der Untersuchung übergibt der Vater seinem noch kleinen Sohn den Mundspiegel, damit auch dieser den intraoralen Zustand der Patientin begutachten kann. Er erleidet beim Anblick der Mundhöhle allerdings einen Brechreiz und übergibt sich. An den Zähnen der Patientin lassen sich zahlreiche Verfärbungen, Zahnstein und Amalgamfüllungen erkennen. 25 Jahre später sollte, wie sich dann herausstellt, aus diesem Sohn ein erfolgreicher Zahnarzt werden.

Ab Minute 00:02:44 fährt Dr. Brooks in seinem Sportauto (Porsche Boxster) zu seiner Klinik. Dabei trägt er einen Anzug und eine Sonnenbrille mit goldenem Gestell. Vor seiner Klinik befindet sich sein Privatparkplatz. Insgesamt wirkt die Ausstattung der großen Klinik sehr modern und üppig. In der Klinik herrscht Hochbetrieb und viele Mitarbeiter kümmern sich um Patienten oder um die Buchhaltung. An der Rezeption arbeiten zwei weiß gekleidete Frauen, die Patienten betreuen oder Telefonate tätigen. An der Wand hinter der Rezeption ist das neonbelichtete Praxislogo erkennbar. Mit den Mitarbeitern pflegt der Zahnarzt ein sehr freundschaftliches Verhältnis. Ab Minute 00:03:53 sind die vielen Behandlungszimmer der Klinik zu sehen, in denen mehrere Interventionen parallel stattfinden. Auch wird deutlich, dass Dr. Brooks mehrere Zahnmediziner angestellt hat.

Ab Minute 01:33:54 sieht man ihn in seiner neu eröffneten Praxis in Alaska, die sich in einer Blockhütte befindet. An den Wänden befinden sich seine eingerahmten Zertifikate und auf den Arbeitsflächen liegen Gebissmodelle und Hygieneartikel. In der Zimmermitte befindet sich ein Behandlungsstuhl mit Operationsleuchte und gedecktem Schwebetisch und daran fixierten Turbinen. Auf dem Behandlungsstuhl liegt ein älterer Herr, dem eine Schürze umgelegt wurde. Dieser wird von Dr. Brooks untersucht. Assistent wird ihm durch seine beiden männlichen Mitarbeiter.

Auswertung

Das Dasein als Zahnarzt wird in diesem Film als sehr profitabel und angesehen dargestellt. Dr. Brooks genießt einen sehr hohen Lebensstandard und scheint diesen in vollen Zügen zu genießen. Interessant ist in diesem Film, dass der zahnärztliche Beruf von afroamerikanischen Männern ausgeübt wird, was auf der Leinwand eine Seltenheit darstellt. An der Rezeption arbeiten junge Damen, die schick gekleidet sind und das Bild der noblen Klinik untermauern. Durch die Werbung in der Stadt und auf Bussen wird auch Licht auf die Entwicklung des Marketing in der Dentalbranche geworfen. Der Klinikname, der sich zu Deutsch mit „attraktives Lächeln“ übersetzen lässt, verspricht Ansehen, Ästhetik und einen Schuss Erotik.

Es lässt sich auch ein vom sozialen Status abhängiger Unterschied an der Nachfrage an zahnärztlichen Behandlungen erkennen. In der Großstadt Miami leitet Dr. Brooks zu Beginn eine sehr luxuriöse Klinik und wirbt mit ästhetischer Zahnheilkunde. Gegen Ende des Films hat er eine Blockhütte in eine Zahnarztpraxis umgewandelt und auch die Patientenklientel scheint andere Ansprüche zu haben.

4.1.10. The Secret Lives of Dentists (2002)

Unter der Regie von Alan Rudolph dreht sich in dieser melodramatischen Komödie alles um die Ehekrise eines Zahnärztepaars. – David und Dana Hurst sind verheiratet, haben drei Töchter und führen eine Zahnarztpraxis, in der sie beide tätig sind. Er wird im Film als ein eher schüchterner und introvertierter Charakter dargestellt, der seiner Arbeit so gut wie möglich nachgeht; auch bei schwierigen Patienten versucht er die Ruhe zu bewahren und sich nicht aufzuregen. Sie dagegen erscheint offen und extrovertiert.

Bei einer Theaterveranstaltung sieht Dr. Hurst, wie seine Frau einen anderen Mann umarmt und vermutet eine Affäre. Aufgrund seiner zurückhaltend-zögernden Art spricht er seine Frau nicht auf den Vorfall an und versucht alleine damit zurecht zu

kommen. Dies stellt sich allerdings Trugschluss heraus, denn der Gedanke eines Seitensprungs seiner Frau hat sich in seinem Kopf festgesetzt. Dies führt dazu, dass er im Lauf des Films voreilige Schlüsse zieht und anfängt zu fantasieren.

In ebendieser Gedankenwelt trifft er auf einen alten Patienten, der sich zu seinem Alter Ego entwickelt und ihm rät, sich von seiner Frau zu trennen. Sein Misstrauen spitzt sich immer mehr zu, sodass die Ehe kurz vor dem Ende steht. Am Ende des Plots erkranken nach und nach etliche Familienmitglieder. Die fatale Situation soll vermutlich verdeutlichen, welche enormen negativen Kräfte durch Misstrauen aufgrund mangelnder Kommunikation entstehen können.³³

Szenenanalyse

Das Zahnärztepaar Hurst wird als sehr gut situiert inszeniert. Beide pflegen trotz ihres beruflichen Alltags ein reiches Familienleben und verbringen nach der Arbeit viel Zeit mit ihren Töchtern.

In der Eröffnungsszene untersucht Dr. Hurst einen Patienten, dessen Mundhygiene seiner Meinung nach völlig unzureichend ist (ab Minute 02:27). Er mustert ein Panorama-Röntgenbild, auf dem viele Füllungen zu erkennen sind. Im Anschluss daran beginnt der Arzt mit der intraoralen Untersuchung eines anderen Mannes, der bei ca. 160 Grad im Behandlungsstuhl liegt und eine Patientenschürze trägt.

Auf dem gedeckten Schwebetisch sind Sonden, Watterollen und eine Aspirationsspritze mit den dazugehörigen Ampullen zu erkennen.

Der Behandler merkt in einem inneren Monolog an, dass Zähne sehr wichtig seien und ein Zahnarzt seinen Patienten niemals zutrauen könne, selbstständig auf diese zu achten. Bei der visuellen Inspektion trägt der Arzt einen Kittel und Handschuhe, aber keinen Mundschutz.

Es werden für die Zuschauer einige Amalgamfüllungen, vor allem im Bereich der Oberkiefermolaren, sichtbar. Als der Behandler den Patienten über den ungenügenden Zustand dieser Füllungen aufklärt, erwidert dieser, dass er noch nie

³³ MacCarthy 2002

einen Zahnarzt gesehen habe, der die Arbeit eines Kollegen für gut befinden würde. In Minute 03:30 betritt die Zahnarzthelferin das Behandlungszimmer und beginnt Dr. Hurst zu assistieren, da dieser dem Patienten nun eine Betäubung setzen möchte. Dazu hält der Arzt mit seiner linken Hand den Mundwinkel ab und injiziert die Lösung im Sinne einer Leitungsanästhesie für den rechten Unterkiefer.³⁴

Im Anschluss daran setzt sich der Zahnarzt seinen Mundschutz und seine Brille auf, an welcher zusätzlich eine Lupenbrille montiert ist. Als er die Zähne seines Patienten mit einer elektrisch betriebenen Turbine aufbohrt, zuckt dieser etwas zusammen und klammert sich an den Armlehnen des Behandlungstuhls fest. Die Zahnarzthelferin, nun ebenfalls mit Mundschutz und Schutzbrille ausgestattet, saugt Kühlwasser und Speichel ab. Nach Fertigstellung der Füllung bittet Dr. Hurst den Patienten, auf eine Watterolle zu beißen und für die nächsten ein bis zwei Stunden nichts zu essen. Nach Behandlungsende schaut Hurst seiner Frau beim Behandeln zu.

Die Zuschauer können erkennen, wie eine Metallmatrize mit einem Matrizenspanner³⁵ um einen Zahn im linken Unterkiefer gespannt worden ist. Die Ärztin füllt den Zahn auf und nutzt hierfür einen Heidemann-Spatel.³⁶ Ihr wiederum assistiert ein Zahnarzthelfer, der – wie sie – mit Mundschutz und Schutzbrille ausgestattet ist (Abbildung 6).

³⁴ Filmminute 04:30

³⁵ Zahnmedizinisches Zubehör zur Stabilisierung und Modellation von Füllungen

³⁶ Zahnmedizinisches Instrument zur Modellation von Füllungen



Abbildung 6: *The Secret Lives of Dentists* (2002). Standbild Filmminute 00:05:25

The Secret Lives of Dentists (2002), USA, J: 2002, G: Drama, P: Holedigger Films, L: 104 (2 Minuten), R: Alan Rudolph, DB: Craig Lucas, K: Gary DeMichele, D: Campbell Scott (Zahnarzt), Hope Davis (Zahnärztin), GB: Füllungstherapie linker Unterkiefer, dritter Quadrant

Frau Dr. Hurst spricht während der Behandlung mit ihrem Gegenüber, obwohl er ihr aufgrund des gesperrten Mundes nicht antworten kann. Ihr Mann entschuldigt sich für die Unterbrechung und verlässt das Zimmer. Kurze Zeit später schließt auch Dana ihre Therapie ab und bittet den Patienten auszuspülen. Erst beim Ausspülen merkt dieser an, dass ziemlich viel Blut aus dem Mund käme.

In beiden Film-Praxisräumen lassen sich neben zahnmedizinischem Instrumentarium und Hygieneartikeln auch Röntgentubusgeräte erkennen. Ein Orthopantomograph ist sicherlich auch vorhanden (aufgrund der zu Beginn präsentierten Röntgenbilder ist dies zu vermuten), wird jedoch nicht gezeigt.

Auswertung

The Secret Life of Dentists, „a profound study of lack of communication“³⁷, präsentiert ein wirtschaftlich erfolgreiches Zahnärztepaar im Staat New York. Lebensleistung und -glück werden durch Accessoires wie Armbanduhren oder Schmuck deutlich, vor allem aber durch die hochwertige und kostspielige Praxisausstattung.

³⁷ Vasquez Jr. 2009

Dazu zählen sämtliche Geräte zur Röntgendiagnostik und dentales Zubehör wie die Lupenbrille des Zahnarztes: An der Ausstattung des Films ist angesichts der beiden zahnärztlichen Protagonisten offenbar nicht gespart worden. Bemerkenswert erscheint, dass trotz dreier Kinder beide Partner berufstätig sind – ein Novum in der Geschichte des Zahnarztfilms – und sich dennoch sehr gut um die Töchter kümmern. Auch wird zum ersten Mal eine männliche Behandlungsassistenz gezeigt.

4.1.11. *Punch-Drunk Love (2002)*

Produziert von Revolution Studios und New Line Cinema, handelt es sich bei *Punch-Drunk Love* um eine „düstere Komödie um die Liebe“, in der Adam Sandler als Hauptfigur Barry Egan auftritt. Letzterer agiert als Kleinunternehmer, der sich auf den Vertrieb von Sanitärprodukten spezialisiert hat; die Verkaufsschlager seiner Firma sind Saugglocken.

Als einziger Sohn unter insgesamt acht Geschwistern wird er täglich von seinen Schwestern schikaniert: Sie beleidigen, hänseln und kränken ihn unausgesetzt. Nicht nur deshalb zeigt Barry einen ängstlich-nervösen Charakter. Oft kommt es vor, dass er aus scheinbar unerklärlichen Gründen zu weinen beginnt und die Kontrolle über seine emotionale Verfassung abgibt. Es wird deutlich, dass die Behandlung durch sein Umfeld, vor allem durch seine Schwestern, tiefe Spuren in seiner Persönlichkeit hinterlässt. Die „netten“ Geschwister verkennen die Tragweite ihres Tuns und sind sich in keiner Weise der psychischen Konsequenzen für ihren Bruder bewusst.

Eines Tages ist Barry in einem Unfall verwickelt und kommt deshalb mit Lena Leonard, einer Mitarbeiterin seiner Schwester Elizabeth, in Kontakt. Für Lena entwickelt er im Laufe des Films große Sympathie. Auf dem Geburtstag einer seiner Schwestern gerät er wieder ins Fadenkreuz und wird erneut gedemütigt. Aufgebracht vor Wut und Trauer, wirft er mit Gegenständen um sich und tritt Fensterscheiben ein. Später öffnet er sich gegenüber seinem Schwager Walter, einem Zahnarzt, und erzählt ihm von

seinen persönlichen Problemen. Dieser möchte Barry die Telefonnummer eines Psychiaters geben.

Um Ablenkung zu finden wählt Barry die Nummer einer Erwachsenen-Hotline und fällt auf eine betrügerische Masche herein. Im Laufe des Films wird sowohl seine Auseinandersetzung mit den Betrügern als auch sein Versuch, Lena für sich zu gewinnen, in Szene gesetzt.

Szenenanalyse

Die einzig zahnmedizinisch relevante Szene ereignet sich nach Barrys Wutausbruch aufgrund der Hänseleien durch seine Schwestern. Er bittet seinen Schwager, den Zahnarzt Walter, in das Nebenzimmer, um sich zu entschuldigen und sich Rat zu holen. Walter nimmt im Film nur eine kleine Nebenrolle ein.

Auch wenn die Szene (Minute 00:19:00-00:21:00) keine zahnmedizinische Fachbehandlung per se vorstellt, nimmt der gutbürgerlich wirkende Zahnmediziner dennoch eine ärztlich-beratende Rolle ein. Barry erzählt ihm, dass er unzufrieden mit sich selbst sei und sich unglücklich fühle. Darauf erwidert Walter, dass er „nur“ ein Zahnarzt sei und nicht wisse, welche Art von Hilfe er anbieten könne (Abbildung 7).



Abbildung 7: *Punch-Drunk Love* (2002). Standbild Filmminute 00:20:02

Punch-Drunk Love (2002), USA, J: 2002, G: Komödie, P: Revolution Studios, L: 95, R: Paul Thomas Anderson, DB: Paul Thomas Anderson, K: Jon Brion, D: Adam Sandler, Emily Watson, GB: Beratung

Barry versteht, dass seine Probleme durch das Gespräch mit seinem Verwandten nicht zu lösen sind, berichtet ihm dennoch davon, da er sich sonst niemandem öffnen kann und das Gespräch aufgrund der ärztlichen Schweigepflicht der Geheimhaltung unterliegt. Alles in allem macht der Zahnarzt in seiner beratenden Rolle einen professionellen Eindruck; er sichert dem Unglücklichen zu, dass er ihm die Nummer eines Psychiaters besorgen werde. Als dieser plötzlich anfängt zu weinen, ist der Zahnarzt sichtlich überfordert und kann nur reglos zuschauen.

Auswertung

Da der Zahnarzt als Nebenfigur nur wenig mehr als eine Minute auftritt, ist keine Aussage zu einer irgendwie gearteten zahnmedizinischen Diagnostik oder Therapie möglich. Nichtsdestotrotz soll diese Szene für die Zuschauer verdeutlichen, dass auch Zahnärzte als Heilberufler in manchen Fällen eine gewisse Beratungsfunktion außerhalb ihrer üblichen Tätigkeit (fast im Sinne des „life counseling“) übernehmen können und oft auch müssen. Die zwischenmenschliche Kommunikation ist deshalb

heute zentraler Bestandteil der Ausbildung und auch im Praxisalltag elementar wichtig³⁸: (Zahn-)Mediziner fungieren oft – so suggeriert das Drehbuch – als erste Ansprechpartner bei (gesundheitlichen) Problemen und es wird ein kompetenter Ratschlag erwartet. Genau dieses Phänomen findet sich auch in der herausgegriffenen Sequenz wieder.

³⁸ Kruse 2009

4.1.12. Zwischenfazit

Zusammenfassend lassen sich in den analysierten Spielfilmen viele gesellschaftliche, politische als auch technische Entwicklungen wiedererkennen. Hierzu zählt unter anderem die Qualitätssteigerung in Sachen Produktion, Schnitt und Filmeffekt, welche mit dem steigenden Produktionsaufwand einhergeht. 20th Century Fox scheute keine Kosten bei den Dreharbeiten von *Cast Away*, sodass am Ende ein Filmbudget von ungefähr 90 Millionen USD investiert wurde. Am selben Beispiel lässt sich auch die steigende Bekanntheit der bewegten Bilder zu dieser Zeit erkennen: Der Streifen erzielte ein weltweites Einspielergebnis von ca. 430 Millionen USD.³⁹

Die pluralistische Gesellschaftsentwicklung in den vereinigten Staaten zeichnet sich stückweise in den Filmen *Novocaine* und *Snowdogs* ab. Erstmals übernehmen afroamerikanische Schauspieler vereinzelt die Rollen von medizinischen Fachangestellten und sogar Praxisinhabern. Der gut situierte Zahnarzt Dr. Ted Brooks (*Snowdogs*) ist ein Exempel.

Auch wissenschaftliche Errungenschaften und technische Erneuerungen im Hinblick auf die Zahnheilkunde lassen sich in den besprochenen Plots finden. Jede in den Produktionen dargestellte Filmpraxis beherbergt Behandlungstühle und für die jeweilige Zeit übliches Behandlungsinstrumentarium. Aber auch Innovationen lassen sich gelegentlich erkennen: So wird in *Novocaine* eine kassettengestützte Intraoralkamera verwendet um den Patienten ihre Gebisse zu zeigen, in *Snowdogs* wird eine hochmoderne und auf Ästhetik ausgerichtete Zahnklinik präsentiert und in *Secret Lives of Dentist* wird durch die Nutzung von Lupenbrillen ein Augenmerk auf das zunehmend substanzschonendere Vorgehen in der Zahnmedizin gelegt.

³⁹ Box Office Mojo (o. J.)

4.2. Zahnmedizin und amerikanisches Kino (2003-2005)

4.2.1. Einleitung

Der durch die digitale Revolution verursachte Umbruch wirkte sich auf nahezu alle Lebensbereiche aus. Die Transformation nahm fortschreitend Einfluss auf das politische als auch zivilgesellschaftliche Leben und war kaum noch aus dem Alltag wegzudenken. Neue Medien veränderten das Kommunikationsverhalten der Menschen nachhaltig und blieben schon längst nicht mehr nur den Technikaffinen vorbehalten.⁴⁰ Die Umwandlung von analogen Signalen in digitale war eine bahnbrechende Veränderung, die maßgeblichen Einfluss auf das Nutzungs- und Konsumverhalten der Bevölkerung hatte. Ein Beispiel hierfür sind Digitalkameras, die sich um 2003 herum im Heimanwenderbereich etablierten und seitdem ihre Vorreiter, die Analoggeräte, ablösten (siehe Diagramm 1).

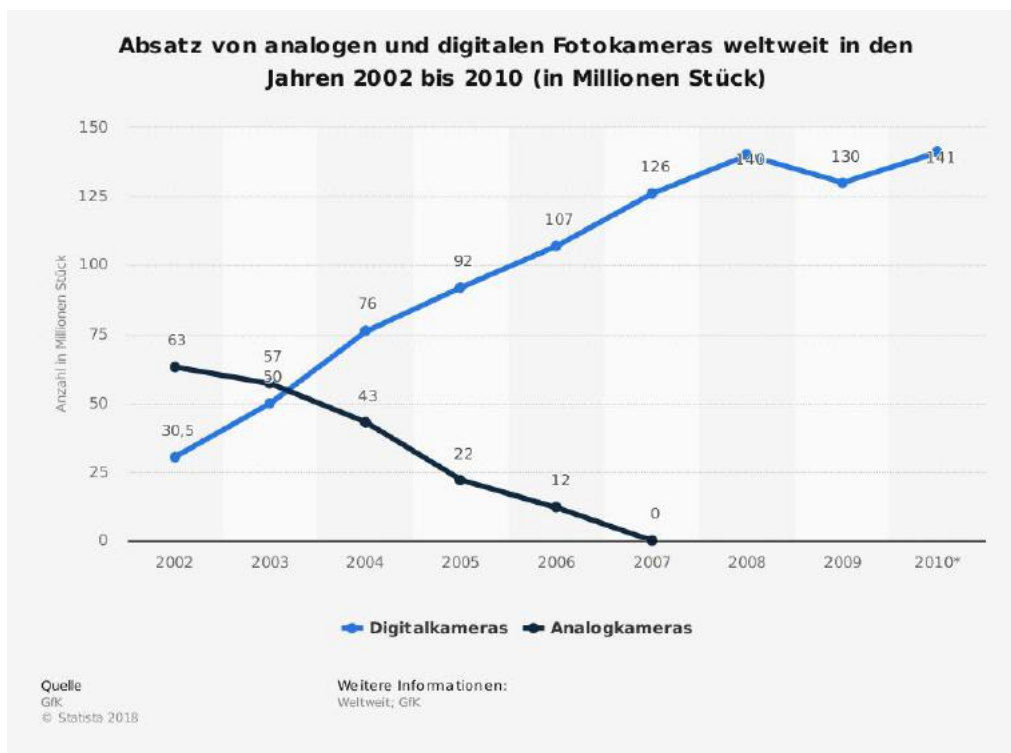


Diagramm 1: Absatz von analogen und digitalen Fotokameras weltweit bis 2010⁴¹

⁴⁰ Oswald und Krcmar 2018

⁴¹ Statista Research Department 2010

Zur selben Zeit gab es aber auch in der Kinowelt drastische Veränderungen. Pixar Animation Studios etablierte sich durch einen Kooperationsvertrag mit Walt Disney Studios zu einer weltweit bekannten Animationsschmiede. Durch die Spezialisierung auf computeranimierte Animationsfilme waren Produktionen möglich, die sowohl das junge als auch das ältere Publikum erreichten und abholten.⁴² Zu diesen Filmen zählte zum Beispiel *Finding Nemo*, welcher bis 2010 das erfolgreichste Projekt des Studios blieb.

4.2.2. Zahnmedizin der Jahre 2003-2005

Schon im Jahre 1997 begründete Zia Chishti das amerikanische Alignerunternehmen (heute „Invisalign®“) durch eine Zufallsentwicklung: Der damalige Wirtschaftsstudent bemerkte, dass sich seine Zähne nach einer kieferorthopädischen Behandlung mittels herkömmlicher Multibandapparatur wieder bewegt hatten und kam daraufhin auf die Idee ein System mit unsichtbaren Zahnschienen zu entwickeln, welches auf CAD/CAM-Basis funktionieren sollte.⁴³ Nach jahrelangen rechtlichen Streitigkeiten mit Konkurrenzunternehmen und gescheiterten Marketingmaßnahmen gelang Invisalign® dann der erhoffte Durchbruch: Durch die Öffentlichkeitsarbeit und Zusammenarbeit mit Kieferorthopäden und Zahnärzten wurden ganz neue Patientengruppen für die Kieferorthopädie erschlossen. Zum Erfolg des Systems trugen die neuen Medien und das langsam, aber sicher wachsende Bewusstsein für Ästhetik maßgeblich bei. Eine Entwicklung, die sicherlich auch durch die Darstellung des „Hollywood Smile“ in Film und Fernsehen beschleunigt wurde.⁴⁴ Heute ist die Alignertechnologie nicht mehr aus der modernen Kieferorthopädie wegzudenken und lässt sich im Leistungsspektrum einer Vielzahl an orthodontischen Behandlern wiederfinden. Festzuhalten gilt jedoch die Tatsache, dass der Erfolg dieser Innovation ohne die rapide Modernisierung in den Bereichen der Wissenschaft und der Technologie in der besprochenen Zeitspanne nicht möglich gewesen wäre.

⁴² Anonym 2011

⁴³ Brachwitz und Miethke 2001

⁴⁴ Miethke 2012

Eine weitere digitale Errungenschaft dieser Zeit, welche auch die Internetlandschaft und die Art und Weise der menschlichen Kommunikation nachhaltig ändern sollte, war die Gründung des sozialen Netzwerks Facebook im Jahr 2004. Heute (Stand 2022) ist Facebook mit rund 2,9 Milliarden monatlichen Nutzern das größte soziale Netzwerk weltweit.⁴⁵

Die neuen Medien dienten aber längst nicht mehr reinen Unterhaltungs- oder Informationszwecken, sondern wurden auch zur politischen und militärischen Kriegsführung eingesetzt. Ein Paradebeispiel hierfür ist der Irakkrieg, bei dem sich sowohl die amerikanische als auch die irakische Regierung der neuen Medien bedienten und diese für ihre politischen Ziele instrumentalisierten.⁴⁶

4.2.3. Filmanalysen

Für den zweiten Untersuchungszeitraum konnten insgesamt sieben Filme ausfindig gemacht und sechs davon beschafft werden – vier davon mit einer zahnärztlichen Behandlungssequenz, wovon es sich bei einem um einen Animationsfilm handelt (*Finding Nemo*); in einem der übrigen wird eine zahnmedizinische Behandlung durch einen Laien präsentiert (*Cool and Fool*) und ein anderes Mal wird im Rahmen eines Gesprächs über einen Zahnarzt gesprochen (*Coffee and Cigarettes*). Ein Film (*Consequence* aus dem Jahre 2003) konnte nicht besorgt werden.

⁴⁵ Meta Platforms 2022

⁴⁶ Bussemer 2003

4.2.4. Finding Nemo/Findet Nemo (2003)

Der abendfüllende Animationsfilm erzählt die Geschichte einer Vater-Sohn-Beziehung aus dem Reich der Fische: Der Vater Marlin versucht, seinen gefangen genommenen Sohn Nemo wiederzufinden.

Die Clownfisch-Familie lebt im Pazifischen Ozean nahe des Great Barrier Reef. Aufgrund des Raubzugs eines Barracudafisches, bei dem Marlins Frau Cora und das restliche Gelege bis auf ein Ei gefressen worden sind, hat das Familienoberhaupt einen übervorsichtigen Charakter entwickelt – vor allem, wenn es um die Sicherheit seines Sohnes geht. Nemo wächst mit einer normalen und einer zu kleinen Flosse auf und hat deshalb Schwierigkeiten beim Schwimmen. Die extrem fürsorgliche Art seines Erzeugers stört ihn, denn er hat dadurch nur sehr wenige Freiheiten. Dieses überprotektive Verhalten wird bei der Einschulung des Kleinen deutlich, als der Vater ihn nur schweren Herzens alleine lässt. Er schleicht seinem Sohn hinterher und findet heraus, dass sich dieser – getrieben vom Gruppenzwang seiner Mitschüler – einer Mutprobe stellen will: Die Schulfischbande nähert sich einem auf dem Meer schwimmenden Boot. Als Marlin seinen Sohn bei dieser Missetat erwischt, schimpft er mit ihm, woraufhin dieser aus Trotz zu dem kleinen Schiff schwimmt, um es zu berühren.

Bei dieser Aktion wird er jedoch von einem Taucher gefangen und auf den Nachen gebracht. Bei dem Taucher, so stellt sich im weiteren Verlauf des Films heraus, handelt es sich um den Zahnarzt Dr. Sherman. Als Marlin versucht dem Boot hinterher zu schwimmen, verschwindet es am Horizont. Nun beginnt die Odyssee des Vaters, der es sich zum Ziel gesetzt hat, seinen Sohn wiederzufinden. Dieser ist gefangen in einem Praxis-Aquarium und hofft auf seine Rettung.

Szenenanalyse

In der „Kino-Reise durch die Weite des Ozeans, die eine Mischung aus Magie und Schauer entfaltet“⁴⁷, werden mehrere Behandlungen durch den Zahnarzt

⁴⁷ Göttler 2010

Dr. Sherman in dessen Praxis in einem mehrstöckigen Haus gezeigt – alles in Form von Animationen, die dennoch einen Rückschluss darauf erlauben, wie sich die Filmemacher eine Zahnarztpraxis im Jahr 2003 vorstellen.

Dr. Sherman imponiert als älterer Mann mit grauweißen Haaren, ist groß und stämmig gebaut und behandelt immer in einem Kasack; zusätzlich trägt er Handschuhe, aber keine Schutzbrille und keinen Mundschutz. Seine Praxis besteht im Wesentlichen aus einem Behandlungszimmer und ist räumlich vom Wartebereich durch das Aquarium getrennt. Am Behandlungsstuhl sind die elektrisch betriebenen Turbinen fixiert; zudem ist neben der Lampe auch ein Schwebetisch Bestandteil der Einheit. Um den Stuhl herum sind U-förmig Schränke und Regale mit Arbeitsflächen angeordnet; auf diesen Flächen sind Desinfektionsmittel, Watterollen, zahnärztliches Besteck, zwei Rüttler und ein Anmischbecher zu sehen. Es sind zwar keine entsprechenden Geräte erkennbar, jedoch lassen die an der Wand befestigten Röntgenbilder darauf schließen, dass der Arzt ein Tubusgerät und einen Orthopantomographen besitzt.

In der ersten Szene führt der Zahnarzt eine Wurzelbehandlung bei einem männlichen Patienten in 130 Grad Stuhlposition durch (00:27:50-00:29:15). Es ist nicht genau ersichtlich, um welchen Zahn es sich genau handelt. Die Fische begutachten und kommentieren die Behandlungsschritte – in zahnmedizinisch korrekter Weise. Ob zuvor eine Anästhesie verabreicht worden ist, bleibt offen. Dr. Sherman bohrt dem Patienten relativ grob den Zahn auf, wobei der Malträtierte laut aufschreit. Ein Kugelfisch aus dem Aquarium fragt seine Mitbewohner daraufhin, ob der Arzt schon den Kofferdamm und die Klammern angelegt habe und welchen Bohraufsatz er nutze. Der Seestern erwidert, dass es sich dabei um den Gates-Glidden-Bohraufsatz handelt – ein Instrument zur koronalen Erweiterung oder Revision in Wurzelkanälen.⁴⁸ Im Anschluss nutzt der Arzt eine Handfeile und führt den Gesprächen der Fische zufolge die Wurzelfülltechnik nach Schilder durch⁴⁹ (Bei dieser Methode der vertikalen Kondensation werden erhitzte Instrumente in den bereits mit Wurzelfüllmaterial gefüllten Kanal eingeführt um dieses zu verflüssigen. Das

⁴⁸ Beer 2009, S.34-40

⁴⁹ Stoll 2006, S.40-44

Füllmaterial kann so die Seitenkanäle besser erreichen und den Wurzelkanal – zumindest der Theorie nach – keimfrei abdichten). Dabei sondiert Dr. Sherman mit einer Kerr- oder Hedströmfeile erneut relativ grobmotorisch die Kanäle. Der Filmpatient schreit dabei vor Schmerzen, während der Arzt sichtlich entspannt ist. Im Anschluss bittet er ihn auszuspülen. Fraglich ist, ob zwischen den Sequenzen zusätzlich Behandlungsschritte durchgeführt oder andere übersprungen werden, denn es ist weder erkennbar, ob der Arzt die Kanäle zuvor mit antibakterieller Flüssigkeit gespült noch ob er den Zahn nach der Wurzelfüllung mit einer Abdeckfüllung versorgt hat.

In der nächsten kurzen Sequenz wird ein kleiner Junge von Dr. Sherman untersucht (01:07:41-01:08:42) – einen Tag nach der Verstopfung des Wasserfilters durch die Fische. Während der Untersuchung bemerkt der Arzt, dass das Aquarium verunreinigt ist, nimmt einen Abstrich von dessen Innenseite mit seinem Finger und wischt diesen anschließend angewidert an der Patientenschürze ab. Der Knabe staunt erschrocken mit weit geöffneten Augen.

In der dritten Szene führt der Dr. Sherman eine Zahnextraktion im Oberkiefer durch (00:57:00 bis 00:59:00). Dabei liegt der männliche Patient bei ca. 130 Grad im Stuhl; der Behandler steht mit der Extraktionszange neben ihm und lockert den Zahn durch Hin und Her-Bewegen. Als der Pelikan Niels plötzlich an die Fensterscheibe prallt, fährt der Zahnarzt auf und extrahiert seinem Patienten dabei aus Versehen den Zahn. Dieser schreit laut auf, wird aber mit einem witzigen Spruch beschwichtigt (Abbildung 8).



Abbildung 8: *Finding Nemo* (2003). Standbild Filmminute 00:58:57

Finding Nemo (2003), USA, J: 2003, G: Animationsfilm, P: Pixar Animation Studios, L: 96 (2 Minuten), R: Andrew Stanton, Lee Unkrich, DB: Andrew Stanton, K: Thomas Newman, GB: Extraktion rechter Oberkiefer, erster Quadrant

Bei der letzten zahnmedizinisch relevanten Bildfolge sitzt Darla, die Nichte des Zahnarztes, auf dem Behandlungsstuhl und trägt einen Headgear⁵⁰ (Außenspanne). Vermutlich führt der Zahnarzt also auch kieferorthopädische Behandlungen durch.

Auswertung

Insgesamt wirken die inszenierten Behandlungen – gemessen an der Tatsache, dass es sich um einen Animationsfilm für Kinder handelt – recht ausdrucksstark.

Bemerkenswert sind vor allem die vielen Kommentare der Fische zum Instrumentarium und den einzelnen Therapieschritten.⁵¹

Auch entsprechen die Techniken, wie zum Beispiel das Vorgehen bei der Wurzelbehandlungsszene, im Großen den damals neuesten Erkenntnissen.

Einziges Manko aus Sicht des Fachmanns: Der Zahnarzt arbeitet nicht nach den

⁵⁰ Extraorale kieferorthopädische Apparatur mit Zugbändern

⁵¹ Vgl. Brand 2018a

Hygienevorschriften und agiert weniger patientenzentriert, sondern eher humorvoll und bagatellisierend.

Aus heutiger Sicht müsste das Skript jedoch hinsichtlich der Therapie bei einer Neuverfilmung aktualisiert werden. Die Technologie schreitet fort und so auch die einzelnen Arbeitsabläufe während einer zahnärztlichen Behandlung.⁵²

4.2.5. *Coffee and Cigarettes* (2003)

Der vom Regisseur Jim Jarmusch inszenierte schwarz-weiße Episodenfilm *Coffee and Cigarettes* ist eine Zusammenstellung aus elf Episoden, die zu unterschiedlichen Zeiten entstanden sind. Im Anschluss wurden diese zusammengeführt. Die Sequenzen stellen Zusammenkünfte von Menschen dar, die sich entweder auf einen Kaffee treffen oder zufällig die Mittagspause miteinander verbringen. Dabei unterhalten sie sich über teils oberflächliche, teils über wichtige gesellschaftspolitische Themen. Beim Episodenwechseln ändern sich nicht nur die Schauspieler, sondern auch die Drehorte. So kann eine Episode vor einer heruntergekommenen Hausfassade gedreht sein⁵³, während die andere sich in einem noblen Gebäude abspielt.⁵⁴

Szenenanalyse

In diesem Episodenfilm wird keine zahnmedizinische Behandlung gezeigt, sondern nur ein Zahnarzttermin beiläufig erwähnt. Es handelt sich hierbei um die erste Episode von Minute 05:02 bis 05:30 in der Steve, einer der beiden am Tisch sitzenden Figuren, erwähnt, dass er Zahnarztbesuche nicht möge.

Er schaut sehr beängstigt, als er über den Zahnarzt spricht und teilt seinem Gesprächspartner mit, dass es schon lange her sei, dass er beim Zahnarzt war. Als sein

⁵² vgl. Chong 2018

⁵³ Filmminute 00:05:55

⁵⁴ Filmminute 01:05:22

Gegenüber ihm allerdings erfreut anbietet die Rollen mit ihm zu tauschen ist, er positiv überrascht und willigt sofort ein.

Auswertung

Zwar lässt sich aus der Sequenz keine stichhaltige Aussage über eine zahnmedizinische Behandlung ableiten, jedoch ist trotzdem eine sich bis in die heutige Zeit ziehende Beklommenheit gegenüber Zahnärzten merkbar. Bis dato gibt es sehr viele Menschen, die Angst vor dem Zahnarztbesuch haben und deshalb nicht zu regelmäßigen Kontrollterminen erscheinen.⁵⁵ Dies führt oftmals zu einer Verschlechterung des Zahnhalteapparats und macht die Probleme schlimmer.

Auch der im Film thematisierte übermäßige Konsum von Kaffee und Nikotin ist sicherlich nicht gewinnbringend für die orale Hygiene.

4.2.6. Final Destination 2 (2003)

Der zweite der fünfteiligen amerikanischen Filmreihe lässt sich dem Genre der „übernatürlichen“ Horror-Thriller zuordnen. Kernthema ist die Vorherbestimmung des Todes und die damit verbundene Unüberwindbarkeit des Schicksals, wie die folgende Zusammenfassung des Plots verdeutlicht.

Kimberly, eine College-Studentin, ist mit ihren Freunden auf dem Weg zum Spring Break⁵⁶ und bekommt während der Fahrt eine Eingebung, in der sie eine Massenkarambolage – ausgelöst durch einen LKW-Unfall – vorhersieht.

Um diesem Schicksal zu entfliehen, unterbricht sie die Fahrt und registriert, dass sich ihre Vision bewahrheitet, als es tatsächlich zu einem Unfall kommt. Da die

⁵⁵ Deutsche Gesellschaft für Zahnbehandlungsphobie (o. J.)

⁵⁶ Studienpause/ Partyveranstaltung vor Beginn des Frühlingsquartals in Amerika

Unüberwindbarkeit des Todes im Film allerdings eine zentrale Rolle spielt, wird ihr Auto kurze Zeit später von einem anderen Lastwagen angefahren und ihre Freunde sterben. Im weiteren Verlauf versucht Kimberly gemeinsam mit anderen Überlebenden herauszufinden, wie sie den Tod überlisten und verhindern können, dass weitere Menschen, die sie in ihren Visionen sieht, sterben müssen. Während der Suche nach einer Lösung kommen im Verlauf des Films immer mehr Menschen auf „wahnwitzig-bizarre“ Art und Weise ums Leben.⁵⁷ So wird zum Beispiel einer der Charaktere durch eine herabfallende Glasplatte vor einem Ärztehaus erschlagen. Kimberly erkennt im Lauf des Films, dass sie sich dem unausweichlichen Phänomen „Tod“ stellen muss, damit sie ein neues Leben erhält. Als sie in einer weiteren Vision sieht, wie sie ertrinkt, stürzt sie sich selbst mit einem Auto in einen See und stirbt dabei. Im Anschluss daran wird sie jedoch wieder zum Leben und bricht den Bann. Im Vergleich zum ersten Teil der Final Destination-Reihe stehen in dieser Fortsetzung des Epos eher „aberwitzige Unfallszenarien“⁵⁸ und weniger eine durchdachte Geschichte im Vordergrund.

Szenenanalyse

Die zahnmedizinisch relevante Szene dauert vier Minuten (00:38:50-00:43:00). Tim, ein Jugendlicher, der die Massenkarambolage am Vortag überlebt hat, muss auf Geheiß seiner Mutter den Zahnarzt aufsuchen. Dessen Praxis befindet sich auf den oberen Etagen eines mehrstöckigen Ärztehauses. Tim ist sichtlich angespannt, was durch seine Mimik verdeutlicht wird (Abbildung 9). Dann wird er von einer asiatisch-amerikanischen Zahnarzthelferin im weißen Kittel in das Behandlungszimmer begleitet. Nachdem der Zahnarzt Tim empfangen hat, verlässt sie den Raum, um wieder ihren Platz an die Rezeption einzunehmen und Telefonate zu tätigen. Arzt und Patient führen einen kurzen Small-Talk, während letzterer sich auf den Behandlungstuhl setzt. Zeitgleich zieht der Behandler, der ein normales Freizeithemd mit Namensschild trägt, Handschuhe an. – An den Wänden sind Plakate für Kinder

⁵⁷ Baumgardt (o. J.)b

⁵⁸ Lexikon des internationalen Films (d)

sowie eingerahmte Zertifikate und Urkunden des Arztes aufgehängt. Zudem gibt es ein Aquarium mit Fischen.

Unmittelbar vor dem Behandlungsstuhl befindet sich ein sehr großes Fenster, das einen Blick auf jenen Kran ermöglicht, durch den Tim später getötet werden wird. Derweilen sitzt er aufrecht bei ca. 130 Grad in einem Behandlungsstuhl, dessen Kopfstütze und Schwebetisch hygienisch abgedeckt sind. Auch dem Patienten wurde eine Schürze umgelegt. Der Zahnarzt fragt ihn, ob er Schmerzen habe, und untersucht mittels Mundspiegel und Sonde den Mund des Jungen. Es wird nicht deutlich, um welche Art von Sonde es sich genau handelt, aber sie weist strukturelle Ähnlichkeiten mit einer zweiendigen Kuhhornsonde auf.⁵⁹ Dabei erkennt der Behandler – wahrscheinlich durch den Mundgeruch oder Verfärbungen –, dass Patient raucht. Auch sondiert er einen Zahn im linken Unterkiefer und stellt fest, dass dieser gefüllt werden muss. Die Untersuchung wird jedoch unterbrochen, als eine Taube an die Fensterscheibe schlägt und diese zerstört. Bevor der Zahnarzt, der keinen Mundschutz trägt, den Zahn aufbohrt, möchte er Tim eine Leitungsanästhesie mittels Aspirationsspritze geben. Da der Behandler die Spritze vom linken Mundwinkel kommend an das Vestibulum auf Höhe des zweiten Prämolaren im linken Unterkiefer heranzuführt, wird deutlich, dass es sich um eine Ausschaltung des Nervus mentalis oder dessen Terminaläste handelt.⁶⁰

⁵⁹ Instrument zur Untersuchung von Zähnen. Vgl. NI 2019, S.76

⁶⁰ Schenkel et al. 2019

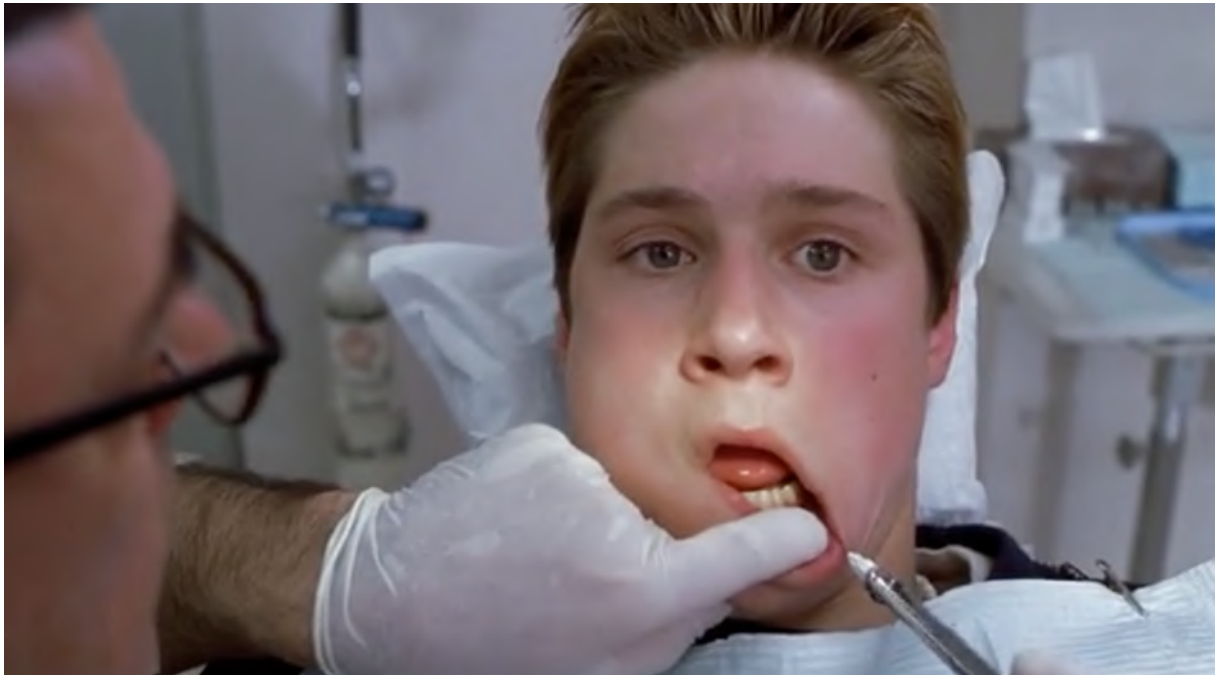

Abbildung 9: *Final Destination 2* (2003). Standbild Filmminute 00:40:28

Final Destination 2 (2003), USA, J: 2003, G: Horror-Thriller, P: New Line Cinema, Zide-Perry Productions, L: 87 (4 Minuten), R: David R. Ellis, DB: J. Mackye Gruber, Eric Bress, K: Shirley Walker, D: Fred Henderson (Zahnarzt), James Kirk (Patient), GB: Füllungstherapie Zahn 34, dritter Quadrant

Als der Arzt jedoch einstechen will, erschrickt er, weil erneut eine Taube gegen das Fenster fliegt. Aus Wut über die desaströsen Umstände, unter denen er arbeiten muss, bietet er seinem Patienten eine Lachgassedierung, an, in welche dieser einwilligt.

Als er seine Helferin ruft, um die Maßnahme vorzubereiten beginnt, wie für den Charakter des Films typisch, eine Kettenreaktion ungünstiger Ereignisse: Die Schläuche des im Raum befindlichen Aquariums haben ein Leck und Wasser tropft in die Steckdose; da die Helferin aber im Wartezimmer beschäftigt ist, beginnt der Zahnarzt die Prozedur alleine, wozu er dem Patienten einen Mundspreizer und die Lachgasmasken anlegt. Nun bohrt er mit einer elektrisch betriebenen Turbine den defekten Zahn auf; gleichzeitig wird eine Rauchentwicklung sichtbar (dies kann an einer mangelnden Wasserkühlung oder an zu viel Druck bei der Präparation liegen). Für Tim ist das ganze Unterfangen sehr schmerzhaft, ihm kommen die Tränen. Auch bei diesem Behandlungsschritt wird der Zahnarzt unterbrochen – erneut durch eine Taube, die nun das Fenster des Wartezimmers zerstört. Daraufhin verlässt er das

Behandlungszimmer, um nachzusehen, was vorgefallen ist. Währenddessen löst das aus dem Aquarienschlauch tropfende Wasser einen elektrischen Kurzschluss aus, durch den der Sauerstoffzylinder des Lachgas-Systems ausfällt. Tim wird nur noch mit reinem Distickstoffoxid sediert und verliert allmählich die Kontrolle über seine Motorik.⁶¹

Unmittelbar darauf löst sich ein Spielzeugfisch, der an der Decke montiert war, und fällt in Tims Mund. Dieser erstickt fast und wird durch Zufall von der Helferin gerettet, die ihm das Objekt aus dem Mund nimmt und selbst erschrocken schaut.

Auswertung

Insgesamt wirkt die gezeigte Behandlung sehr realitätsnah und wird entsprechend den Standards der frühen 2000er-Jahre inszeniert. Zwar bleiben einige Hygienevorschriften unbeachtet – wie zum Beispiel der fehlende Mundschutz des Arztes beim Aufbohren des Zahnes; dennoch ist aus zahnmedizinische Perspektive das Vorgehen bei der Diagnostik, abgesehen von dem Versäumnis, Röntgenbilder des zu behandelnden Zahnes zu erstellen, im Großen und Ganzen als richtig anzusehen.

Als großer Fehler des Arztes wird dem Publikum jedoch vermittelt, dass er den Patienten während der Behandlung bzw. Sedierung alleine lässt. Dieses grob fahrlässige Verhalten hätte beinahe zum Erstickungstod des Patienten geführt.

Aus cineastischer Perspektive findet man im vorliegenden Plot eine Fülle an moderner Spezial- und Animationseffekte, die den „Horrorfetzen (und) ... seine Szenen und Spannungselemente“ so realitätsnah wie möglich zu gestalten versuchen.⁶²

⁶¹ Vgl. Mathers 2011, S.18-19

⁶² Scheibe 2003

4.2.7. *The Whole Ten Yards/Keine halben Sachen 2 – Jetzt erst Recht!* (2004)

Keine halben Sachen 2 – Jetzt erst Recht! stellt die Fortsetzung des ersten Teils aus dem Jahre 2000 dar. In der Kriminalkomödie geht es um zwei Paare: Sie geraten in Schwierigkeiten, als sie auf Gangster stoßen, die einen vorangegangenen Mord rächen wollen.

Nicolas Oseransky ist mit Cynthia verheiratet, die zugleich die Exfrau von Jimmy ist. Dieser ist wiederum mit Jil, einer Profikillerin, die ehemals mit Nicolas verheiratet war, den Bund der Ehe eingegangen. – Nicolas ist Besitzer einer großen Zahnklinik in Kalifornien und erwartet ein gemeinsames Kind mit Cynthia. Die Zukunft der glücklichen Familie scheint allerdings bedroht zu sein, als Cynthia von Gangstern gekidnappt wird. Hinter der Entführung steckt Mafiaboss Lazlo, der die Tötung seines Sohnes durch Jimmy rächen möchte. Deshalb entführt er dessen Exfrau in der Hoffnung, ein Druckmittel in die Hand zu bekommen. Nicolas fleht daraufhin Jimmy – wie seine Frau ein ehemaliger Profikiller – um Unterstützung an. Im weiteren Verlauf werden die Auseinandersetzungen bis zur Befreiung von Cynthia gezeigt. Auch Eifersucht und Hass zwischen den beiden Paaren spielen eine zentrale Rolle. Die Qualität des Filmes wurde von einigen Kritikern in Frage gestellt; dennoch gibt es genügend Momente, die für „herzhaftes Lachen“⁶³ sorgen.

Szenenanalyse

Nicolas Oseransky wird den Zuschauern als ein sehr zufriedener und wohlhabender Zahnarzt, der eine große Klinik in Kalifornien besitzt, vorgestellt. Sein Reichtum wird auch daran deutlich, dass er mit einem flotten Sportwagen zur Arbeit fährt (00:13:25-00:14:00). Dabei trägt er einen Anzug, eine Sonnenbrille und nutzt ein Mobiltelefon. Mit dem Auto fährt er in die Tiefgarage des Praxisgebäudes, vor dem auf einem schwarzen Marmorstein sein Name prangt.

⁶³ Armbruster (o. J.)

Die gediegene Atmosphäre setzt sich auch im Inneren fort: An den Wänden der Räume hängen sowohl zahnmedizinische Tafeln als auch eingerahmte Zertifikate. Der edle Charakter der Praxisklinik wird zusätzlich von großen Gemälden, welche die Wände verzieren, betont.

Die zahnmedizinisch relevante Filmsequenz beginnt ab Minute 00:14:30-00:17:00 im Behandlungszimmer von Nicolas. Zu Beginn der Therapie liegt der Patient (mit Schürze) bei ungefähr 140 Grad auf dem Behandlungsstuhl, an dem neben dem Speibecken noch die elektrischen Turbinen fixiert sind. Rasch wird deutlich, dass es um eine Kontrolluntersuchung im Rahmen einer Implantatversorgung geht. Der Zahnarzt trägt einen Kittel, Handschuhe und neben seiner normalen Sehhilfe eine zusätzliche Vergrößerungsbrille. Bevor er mit dem eigentlichen Eingriff beginnt, legt er dem Patienten eine Lachgasmaske an, um ihn zu betäuben (Abbildung 10). Kurz darauf wird er allerdings durch einen Anruf seiner Frau unterbrochen und vergisst seinen Patienten – der um sich schlägt und sich zu befreien versucht, aber kläglich scheitert. Bei seinen Versuchen, sich aus der misslichen Situation zu befreien, trifft er auch den Instrumententisch des Arztes, woraufhin alle Gerätschaften zu Boden fallen. Nach Ende des Telefongesprächs bemerkt Nicolas, dass der Patient nicht mehr bei Bewusstsein ist, eilt ihm zur Hilfe und tätigt einen Notruf. – Ansonsten sind in der Szene nur eine Mitarbeiterin der Praxis und Patienten im Wartezimmer zu sehen.



Abbildung 10: *The Whole Ten Yards* (2004). Standbild Filmminute 00:15:35

The Whole Ten Yards (2004), USA, J: 2004, G: Filmkomödie, P: Franchise Pictures, L: 98 (3 Minuten), R: Howard Deutch, K: John Debney, DB: George Gallo, D: Bruce Willis, Matthew Perry (Zahnarzt), GB: Kontrolluntersuchung

Auswertung

Die „öde Klamotte primär aus Klamauk und schauspielerischen Mätzchen“⁶⁴ greift genüsslich das billige Klischee des „reichen Zahnarztes“ auf: Er fährt wie seine Frau ein teures Sportauto, seine Praxis befindet sich in einer gehobenen Gegend Kaliforniens und er führt kostenaufwendige Behandlungen wie das Setzen von Implantaten durch.

⁶⁴ Lexikon des internationalen Films (e)

4.2.8. *Thumbsucker/Thumbsucker Bleib wie du bist! (2005)*

Justin Cobb ist ein 17-jähriger Schüler und die Hauptfigur in diesem US-amerikanischen Coming-of-Age-Drama, dem Erstlingswerk des Regisseurs Mike Mills. Der Protagonist leidet unter einer Art Zwangsneurose und lutscht andauernd und immer noch an seinem Daumen. Diese orale Obsession macht ihm nicht nur selbst, sondern auch seinem Vater, der den Sohn für krank hält, das Leben schwer. Um dem Jungen zu helfen, wendet er sich an Dr. Perry Lyman. Der Kieferorthopäde nutzt im Rahmen seiner therapeutischen Strategie auch im weiteren Sinn psychotherapeutische Ansätze wie die Hypnose, denn Justin fehlt es an Selbstvertrauen und Selbstwertgefühl; in seinem Debattierverein steht er häufig schlecht da und kann Rebecca, seinem Schwarm in der Schule, deshalb kaum imponieren. Auf Initiative seiner Eltern werden ihm Ritalin-Tabletten verschrieben, die ihm allerdings weniger gut bekommen. Rebecca nutzt ihn aus und bringt ihn das erste Mal mit Drogen in Kontakt; zudem nötigt sie ihn sogar sexuell, um sich kurz darauf von ihm zu trennen. Als der Kieferorthopäde ihm schließlich mitteilt, dass es sich bei seinem Verhalten um keine pathologische Störung handelt, beruhigt Justin sich allmählich und gewinnt an Selbstvertrauen.

Der Film thematisiert das Erwachsenwerden und die Herausforderungen, mit denen ein pubertierender Heranwachsender konfrontiert wird. Ferner wird auch die „Verständnislosigkeit zwischen den Generationen“⁶⁵ deutlich, da der Anschein erweckt wird, dass Justins Eltern und er aneinander vorbeireden.

Szenenanalyse

Zunächst versucht der Dr. Lyman seinem jungen Patienten das Daumenlutschen mittels Hypnose „abzugewöhnen“ (00:21:30-00:23:30). Der Kieferorthopäde wirkt etwas unseriös und wird als Esoteriker dargestellt. In seinem Behandlungszimmer sind neben dem Behandlungsstuhl einige Arbeitsflächen erkennbar, auf denen

⁶⁵ Anonym (o. J.)b

zahnmedizinisches Utensil und auch Pflanzen stehen; an den Wänden hängen Gemälde. Insgesamt wirkt jedoch alles sehr schlicht. Zu Beginn liegt der Patient bei ca. 130 Grad im Behandlungsstuhl und trägt eine Schürze; der Arzt setzt sich neben ihn und beginnt mit der Hypnose. Er trägt einen Kittel und fährt Justin nun langsam in die Liegeposition auf ca. 180 Grad. Als nächstes schaltet er das Licht aus und flüstert mit immer leiser werdender Stimme, sodass sich der Patient entspannt: Dr. Lyman versucht sein Unterbewusstsein zu erreichen und zu beeinflussen.



Abbildung 11: *Thumbsucker* (2005). Standbild Filmminute 01:27:50

Thumbsucker (2005), USA, J: 2005, G: Romanverfilmung/Komödie, P: Bob Yari Productions, L: 95 (5 Minuten), R: Mike Mills, K: *The Polyphonic Spree*, DB: Mike Mills, D: Keanu Reeves (Zahnarzt), Lou Taylor Pucci (Patient), GB: Habit-Behandlung (kieferorthopädisch)

Die zweite Szene spielt sich gegen Ende des Films ab (Minute 01:027:00- 01:30:00). Justin hat erneut die Praxis aufgesucht und erfährt von dem Kieferorthopäden, der während der Beratung im Behandlungszimmer eine Zigarette raucht, dass er – anders als anfänglich vermutet – nicht an einer Störung leide; es gäbe keine medizinischen Anhaltspunkte, die eine gesonderte Therapie erforderten (Abbildung 11). Der Arzt umkreist während des Gespräches seinen Patienten, während dieser im Behandlungsstuhl liegt. Die Augen des jungen Mannes verfolgen den umherlaufenden Zahnarzt und bringen sein Erstaunen zum Ausdruck, dass er doch „normal“ sei.

Zum Schluss setzt sich Dr. Lyman auf einen Stuhl neben Justin und zündet sich erneut eine Zigarette an.

Auswertung

Der Zahnarzt und Kieferorthopäde Dr. Lyman wird von den Filmemachern als eher unaufdringlicher Mann porträtiert, dessen Behandlungsansätze auch Komponenten aus der Esoterik enthalten. Sein Versuch, die Hypnose zu nutzen, um Daumenlutschen zu therapieren, spiegelt das Grundanliegen des Films, für mögliche Entwicklungsschwierigkeiten Jugendlicher zu sensibilisieren. Gleichzeitig kann die auf den ersten Blick merkwürdig erscheinende Inszenierung aus zahnmedizinischer Perspektive in einen zeitlichen Zusammenhang mit der Entwicklung alternativer Betäubungsmethoden im Fach gebracht werden; mittlerweile wird die Hypnose in Zahnarztpraxen vor allem für Angstpatienten genutzt.^{66 67} Fragwürdig ist allerdings, wieso der Kieferorthopäde gegen Ende des Films davon ausgeht, dass Justins Verhaltensstörung keine pathologischen Auswirkungen haben würde. Laut allgemeiner Lehrmeinung führt das Daumenlutschen zum erhöhten „Risiko einer Zahn- und Kieferfehlstellung“.⁶⁸ Auch die merkwürdige Tatsache, dass der Zahnarzt im Behandlungszimmer vor dem Patienten raucht, wirft in den Augen des Publikums vermutlich ein schlechtes Licht auf den Arzt im Hinblick auf Praxishygiene und Professionalität.

⁶⁶ Deutsche Gesellschaft für Zahnärztliche Hypnose e.V. (o. J.)

⁶⁷ Wirnharter 2017

⁶⁸ Gesellschaft für Zahngesundheit, Funktion und Ästhetik (o. J.)

4.2.9. *The Man/Cool & Fool – Mein Partner mit der großen Schnauze (2005)*

In dieser Actionkomödie geht es um die Aufklärung eines Waffendiebstahles durch einen ATF-Agenten⁶⁹ zusammen mit seinem Partner. Die Handlung lässt sich rasch wie folgt resümieren.

Ein früherer Kollege von Agent Derrick Vann wurde bei der Aufklärung eines Waffendiebstahls erschossen. Um die Übeltäter zu überführen, will Vann sich nun als Käufer für die Waffen ausgeben. Dazu veranlasst er ein Treffen mit dem einschlägigen Händler in einem Café; unglücklicherweise verwechselt der Verkäufer den im selben Etablissement sitzenden Andy Fiddler mit Vann. Der Handelsvertreter für zahnmedizinischen Bedarf möchte eigentlich nur einen Vortrag auf einem entsprechenden Kongress halten; zu seinem Pech ist er jetzt in eine Verfolgungsjagd verwickelt und muss gemeinsam mit Agent Vann die Diebe überführen. Bei ihrer Ermittlung werden sie mit einigen Hindernissen konfrontiert, zumal der Agent nicht mehr die vollständige Unterstützung der Behörde hat. Und die beiden Charaktere könnten verschiedener nicht sein: Der eine, ein dominanter und bestimmender Polizist, stößt er beim Umgang mit dem anderen, einem ordentlichen und überkorrekten Vertreter, oft an die Grenzen seiner Contenance. Insgesamt handelt es sich um eine „wenig originelle, immerhin solide entwickelte Buddy-Cop-Geschichte mit zwei renommierten Hauptdarstellern“.⁷⁰

Szenenanalyse

In einer Szene des Films steht der zahnmedizinische Handelsvertreter vor dem Badezimmerspiegel und probt seine Rede, die er auf einem Kongress halten möchte (00:23-01:30). Bevor er seinen Vortrag zum wiederholten Male aufsagt, putzt er sich mit einem zahnmedizinischen Winkelstück, dem ein Polierkelch aufgesetzt ist, die Frontzähne; dabei trägt er Handschuhe und hat sich eine Patientenschürze umgelegt.

⁶⁹ Amerikanische Bundespolizeibehörde

⁷⁰ Lexikon des internationalen Films (f)

Auf seinem Badezimmertisch ist zusätzlich eine Operationsleuchte montiert (Abbildung 12).




Abbildung 12: *The Man* (2005). Standbild Filmminute 00:00:53

The Man (2005), USA, J: 2005, G: Action/Komödie, P: Rob Fried, L: 80, R: Les Mayfield, K: John Murphy, DB: Jim Piddock, D: Samuel L. Jackson, Eugen Levy, GB: Zahnreinigung mittels Polierkelch

In einer zweiten Sequenz mit im weitesten Sinn zahnmedizinischer Relevanz unterhält er sich mit einer Stewardess (05:08-05:22). Er empfiehlt ihr das Nutzen von Zungenschabern und eine antibakteriellen Behandlung für „allzeit frischen Atem“.

Auswertung

Der „deprimierend durchschnittlichen“⁷¹ Streifen präsentiert keine zahnmedizinische Behandlung per se. Der Handelsvertreter kennt sich jedoch sehr gut mit

⁷¹ Smith 2005

zahnärztlichem Instrumentarium und den neuesten Entwicklungen in der Dentalbranche aus. Die Szenen werfen somit zwar kein Licht auf fachliche Behandlungsschritte, jedoch gewinnt der Zuschauer einen Einblick in die kaufmännische und betriebswirtschaftliche Komponente der Zahnmedizin. Hier spielen Modernisierung und Innovation eine große Rolle, denn schließlich gibt es sehr viele verschiedene Anbieter für Dentalprodukte. Messen und Kongresse bilden bis heute eine Schnittstelle zwischen Behandlern und Herstellern.⁷²

4.2.10. Zwischenfazit

Im Hinblick auf die cineastische Entwicklung des bearbeiteten Zeitraums sticht vor allem der Ausbau von 3D- Animationstechniken heraus.⁷³ Die bereits gegen Ende der neunziger Jahre gefragten Animationsfilme erreichten zu Beginn der Jahrtausendwende neue Höhen. Die geschäftlichen Diskrepanzen zwischen den zwei Produktionsgiganten Disney und den auf Computeranimation spezialisierten Pixar Studios endeten mit der Übernahme von Letzteren durch Disney.⁷⁴ Durch diese Fortschritte wurden komplett neue Zielgruppen für das Kino geöffnet und die Einspielergebnisse für Filme wie *Cars* oder *Finding Nemo* untermauern diesen Trend.⁷⁵

Im Film *Thumbsucker* werden (in Bezug auf den untersuchten Zeitraum) erstmals alternativzahnmedizinische Ansätze wie Hypnose zur Behandlung von Habits⁷⁶ auf der Leinwand präsentiert. Auch die zunehmende Kommerzialisierung in der Dentalbranche wird im Film *Cool and Fool*, zumindest teilweise, aufgegriffen.

⁷² Thüning und Forke 2019

⁷³ Kühl 2012

⁷⁴ Anonym 2014

⁷⁵ Suhr 2016

⁷⁶ Angewohnheiten, die zu Parafunktionen führen

4.3. Zahnmedizin und amerikanisches Kino (2005-2008)

4.3.1. Einleitung

Aufgrund des raschen technischen Fortschritts war die Dichte an Innovationen im ersten Jahrzehnt des neuen Millenniums sehr hoch. Viele Neuerungen, die zwar schon zu Beginn des Jahrtausend bekannt waren, wurden stetig weiterentwickelt und verbessert, sodass sich eine klare Einordnung als schwierig erweist.

Durch die technische Revolution waren Kinobesuche längst nicht mehr nur den gut situierten Bürgern vorenthalten, sondern genossen gesellschaftsübergreifend steigende Beliebtheit. Der Erfolg des Massenmediums Kino zeichnete sich folglich weiterhin ab und spiegelte sich auch in dem Trend zu High Budget-Filmproduktionen in Hollywood wider, denn mit dem technischen Fortschritt stieg auch die Erwartungshaltung des Publikums. Produktionen wie *King Kong (2005)*, *Pirates of the Caribbean 2 (2006)* oder *Spider Man 3 (2007)* wiesen Budgets jenseits der 200 Mio. US-Dollar-Marke auf.^{77 78}

4.3.2. Zahnmedizin der Jahre 2005-2008

Eine technische Weiterentwicklung, die aus heutiger Sicht kaum noch wegzudenken ist, war die reichweitenstarke Verbreitung von Flachbildschirmen auf dem Markt.⁷⁹ Fortan wurden immer mehr Röhrenmonitore durch platzsparende „flat screens“ mit Dünnschichttransistor-Flüssigkristallanzeige-Technologie ersetzt. Diese Neuheit veränderte nicht nur den Büroalltag der Amerikaner, sondern erreichte auch die zunehmend digitalisierten Praxen und Krankenhäuser des Landes. Den Zahnmedizinern war es nun möglich Röntgenbilder direkt am Zahnarztstuhl zu begutachten und zu bewerten. Ein weiterer wichtiger Aspekt hierfür waren auch die

⁷⁷ Peers 2020

⁷⁸ Vogel 2014

⁷⁹ Wilson 2020

besser einstellbaren Kontrastschärfen. Passend hierzu wurden auch Softwarelösungen für das Gesundheitswesen immer weiter verbessert und erleichterten den Behandlern somit den Praxisalltag. Auch im Arbeitsleben von Zahnärzten wurden Verwaltungsarbeit und Zettelwirtschaft durch computergestützte Automatisierungsprozesse vereinfacht.⁸⁰

Zu den weiteren Meilensteinen des Zeitraums zählt die 2005 gegründete Online Video Plattform „Youtube“. Diese ermöglichte es jeder Person, die eine Kamera und Internetzugang hatte, kostenlos Videos hochzuladen und mit dem Rest der Welt zu teilen. Genauso wie „Facebook“ ist „Youtube“ aus dem Alltag nicht mehr wegzudenken. Was anfänglich als reine Entertainment-Plattform angesehen wurde, entwickelte sich schnell zum Internetgiganten mit ca. 1,9 Milliarden monatlich aktiven Nutzern.⁸¹ Heute wird die Plattform schon längst nicht mehr nur für Unterhaltungszwecke genutzt, sondern fungiert auch als Anbieter für Bildungsinhalte. Unter amerikanischen Zahnmedizinstudenten genießt die Plattform heutzutage hohe Popularität, da Behandlungsschritte oder Studieninhalte visuell dargestellt und zu jeder Zeit von allen Endgeräten abrufbar sind.⁸²

Revolutioniert wurde zu jener Zeit auch das Verständnis von Mobiltelefonen und Telekommunikation durch die Produktvorstellung des ersten iPhones im Jahre 2007 durch die Firma Apple Inc.⁸³ Der Erfolgsweg der Marke lässt sich bis in die heutige Zeit nachverfolgen.

⁸⁰ Atkinson, Gregory und Chayya 2002

⁸¹ Smith 2020

⁸² Burns et al. 2020

⁸³ Markoff 2007

4.3.3. Filmanalysen

Für den dritten Untersuchungszeitraum konnten insgesamt acht Filme ausfindig gemacht und beschafft werden – alle acht beinhalten eine zahnärztliche Behandlungssequenz, wovon es sich bei einem um einen Animationsfilm handelt (*Horton hört ein Hu!*).

4.3.4. *Charlie and the Chocolate Factory/Charlie und die Schokoladenfabrik (2005)*

Die Literaturverfilmung erzählt die Geschichte des berühmten Süßwarenherstellers Willy Wonka, der vier Preisträger eines Gewinnspiels zu einer Besichtigung seiner geheimnisvollen Fabrik einlädt. Bei einem der vier Kinder, die sich zu den Glückspilzen zählen dürfen, handelt es sich um Charlie, einen kleinen Jungen, der mit seiner Familie in ärmlichen Verhältnissen lebt. Er nimmt im Verlauf der Handlung eine zentrale Rolle ein und baut eine Freundschaft mit dem Industriellen auf. Der Film zeichnet ein „märchenhaftes Gleichnis über die Kraft der Liebe“.⁸⁴

Szenenanalyse

Willy Wonka besucht gemeinsam mit Charlie seinen Vater. Aus der Distanz erkennt man, dass sich die Praxis in einem alten, einsam stehenden Haus befindet; weit und breit gibt es keine anderen Gebäude. An der Eingangstür hängt ein goldenes Schild mit der Berufsbezeichnung und dem Namen. Der Zahnarzt, ein älterer Herr mit weißen Haaren und einem weißen Bart, trägt einen perlweißen Kittel, als er die Tür öffnet und fragt, ob Wonka einen Termin habe.⁸⁵

⁸⁴ Stolp 2005

⁸⁵ Filmminute 01:44:15

An den Wänden des Behandlungszimmers sind eingerahmte Zeitungsartikel aufgehängt und auf einem Regal steht ein Bild des jungen Willy.

Der Behandlungsstuhl wirkt sehr altmodisch, und bis auf eine Ablage befinden sich weder Leuchte, Speibecken oder Schwebetisch an dem Behandlungsstuhl. An einer Wand erkennt man ein Waschbecken; insgesamt wirkt die Praxis unaufgeräumt.

Der Zahnarzt führt mit einem Mundspiegel und einer zweiendigen Sonde eine intraorale visuelle Inspektion durch (Minute 01:44:00). Dabei wechselt die Kameraperspektive mit raschem Schnitt: Der Zuschauer gewinnt kurzzeitig den Eindruck, als blicke er aus dem Inneren des Patientenmundes auf den Behandler (Abbildung 13). Aus diesem Blickwinkel erscheinen die zahnmedizinischen Instrumente stark vergrößert.

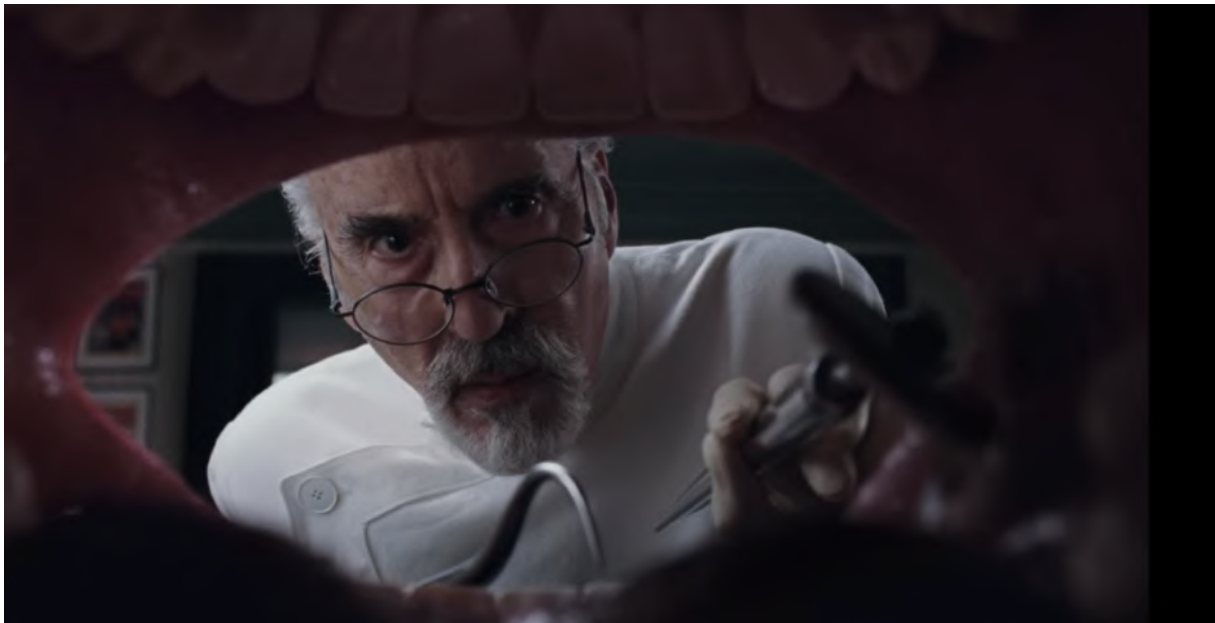

Abbildung 13: *Charlie and the Chocolate Factory* (2005). Standbild Filmminute 01:45:52

Charlie and the Chocolate Factory (2005), USA, J: 2005, G: Literaturverfilmung (Kinderbuch), P: Warner Bros., L: 115 (2 Minuten), R: Tim Burton, K: Danny Elfman, DB: John August, D: Johnny Depp, Christopher Lee (Zahnarzt), GB: Kontrolluntersuchung

Der Zahnarzt fährt mit dem Spiegel die Zähne aller Quadranten ab und erkennt aufgrund der Makellosigkeit des Gebisses, dass es sich bei dem Patienten auf seinem Stuhl nur um seinen einst fortgelaufenen Sohn Willy handeln kann. Bei der Inspektion trägt der Zahnarzt bis auf Handschuhe und Kittel keine weitere Schutzkleidung.

Auswertung

Insgesamt wird in diesem Filmmärchen mit Star-Besetzung ein eher altmodischer Zahnarzt präsentiert, der seine Praxis ohne Mitarbeiter führt und dessen Charakter von einem gewissen Maß an Strenge und Dominanz geprägt ist. Für den Zuschauer ergibt sich der Eindruck einer klischeehaften Figur, vor der man sich fürchten muss; die Darstellung des Mediziners erscheint nicht zeitgemäß im Hinblick auf das Veröffentlichungsjahr des Films. Da das Werk aber insgesamt dem Fantasy-Genre zuzuordnen ist, lag genau diese Darstellungsform vermutlich in der Absicht der Filmemacher.

4.3.5. Wild X-Mas/Just Friends (2005)

Der herzensgute Chris, der schon seit Jugendtagen in seine beste Freundin verliebt ist, erfährt leider keine Erwidern seiner Gefühle. Aus diesem Grund zieht er nach Los Angeles und macht dort eine 180-Grad Wende durch. Als gutaussehender und erfolgreicher Mann muss er notgedrungen in seine Heimatstadt zurückkehren und versucht erneut das Herz seiner alten Liebe zu gewinnen.

Branchenkenner kritisieren die harmlose Slapstick-Komödie insbesondere wegen des „unterentwickelten“ Drehbuchs.⁸⁶

Szenenanalyse

Chris stürmt während einer Therapie in das Behandlungszimmer seines Zahnarzt-Freundes Clark (Minute 00:36:58-00:37:26). Dieser ist zusammen mit der weiblichen Stuhlassistentin auf den im Stuhl liegenden Patienten fokussiert. Der Behandler trägt einen weißen Kittel und arbeitet mit Handschuhen, einen Mundschutz hat er lediglich lose um den Hals gehängt. Seine Helferin zeigt ebenfalls einen Kittel bis etwa Hüfthöhe. Darunter trägt sie nur eine kurze Hose.

⁸⁶ Lexikon des internationalen Films (g)

Zudem ist auch bei beiden keine Schutzbrille zu sehen. Beim Anblick des Fremdlings im Praxiszimmer setzt sich die Mitarbeiterin schnell ihren Mundschutz auf (Abbildung 14).

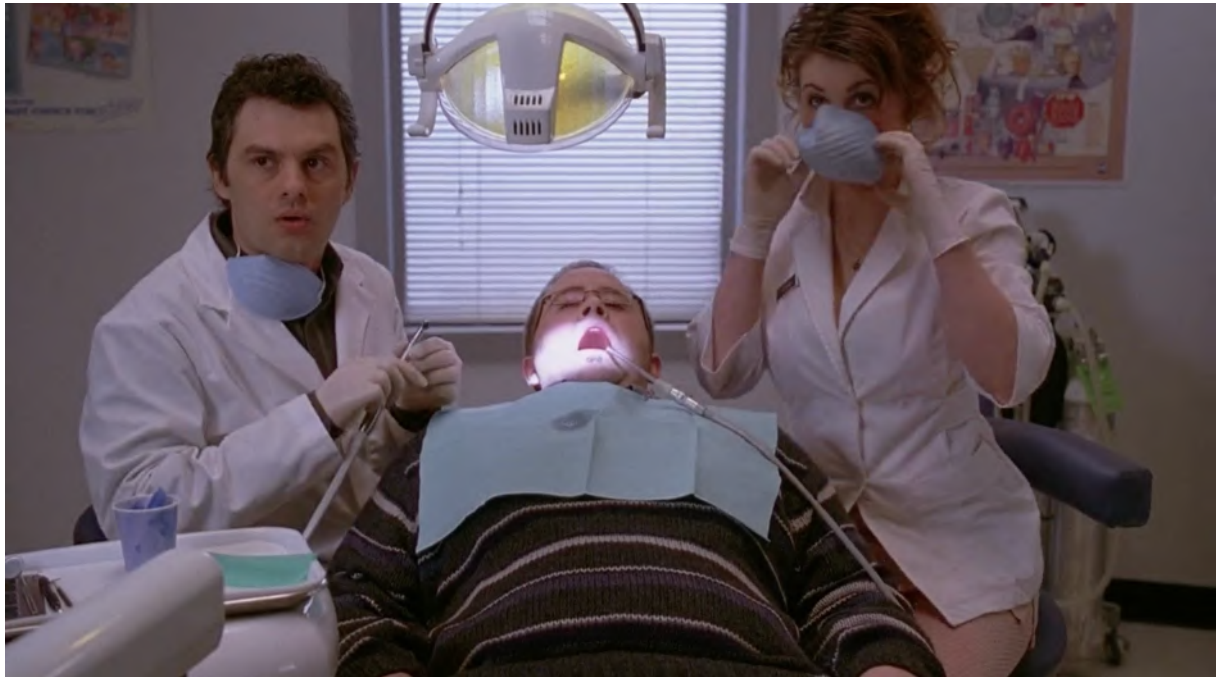

Abbildung 14: *Just Friends* (2005). Standbild Filmminute 00:37:09

Just Friends (2005), USA, J: 2005, G: Slapstick-Komödie, P: Bender Spink, L: 94 (1 Minute), R: Roger Kumble, K: Jeff Cardoni, DB: Adam "Tex" Davis, D: Ryan Reynolds, Amy Smart, Fred Ewanuick (Zahnarzt), GB: Füllungstherapie

Der Zahnmediziner selbst hält in der kurzen Sequenz eine Turbine in der Hand und hat auf dem Schwebetisch Tücher und Instrumentarium liegen; dies kann auf eine Füllungstherapie hindeuten. Dem scheinbar überforderten Patienten wurde eine Schürze umgelegt und ein Sauger im linken Mundwinkel positioniert.

Auswertung

Eine ungebetene Person im Behandlungszimmer kann für viele Behandler und Patienten unangenehm und überraschend sein. In der vorliegenden Slapstick-Komödie scheint es die Filmcharaktere allerdings nicht zu überraschen. So wird auch für den Zuschauer der Charakter des Drehbuchs schnell deutlich. Zudem zeigt die Szene auch, dass der Zahnmediziner neben seiner professionellen Tätigkeit auch Ratschläge für seine Freunde hat, die nicht unbedingt seine Profession betreffen.

Fragwürdig bleibt allerdings, wie sich der Filmpatient bei dieser Aktion gefühlt hat. Standards der Diskretion scheinen für den Filmzahnarzt insofern keine Rolle zu spielen.

4.3.6. Babel (2006)

„Konsequenter Kunstanspruch mit einem Hauch Hollywood-Glamour“⁸⁷ — mit diesen Worten beschreiben Kritiker das vorliegende Episodendrama, das die Schicksale der verschiedenen Figuren verteilt auf drei Kontinente zeigt.

Zwei junge in Marokko lebende Brüder schießen beim Herumalbern mit einer Pistole versehentlich eine Touristin an und versuchen anschließend den Konsequenzen ihres Handelns auszuweichen. Die Haushälterin ebendieser angeschossenen Frau passt währenddessen in den USA auf die Kinder auf. Da die Bedienstete aber nicht die Hochzeit ihres in Mexiko lebenden Sohnes verpassen möchte, nimmt sie die Kinder ohne Erlaubnis der Eltern mit, hat aber dann Probleme bei der Wiedereinreise in die Vereinigten Staaten. Am dritten Handlungsort werden die Probleme und Herausforderungen einer heranwachsenden taubstummen Japanerin in Tokio dargestellt.

Alle Handlungsstränge des Plots sind miteinander verknüpft und zeigen auf, wie klein die Welt sein kann.

Szenenanalyse

Die Handlungssequenz spielt sich in einer Zahnarztpraxis in Tokio ab (Minute 00:43:00 bis Minute 00:44:30). Die junge Japanerin Chieko ist im Wartebereich der Ordination zu sehen. Dieser ist sehr edel ausgestattet mit Sofas und Marmorfliesen, wirkt jedoch etwas klein.

Das Praxiszimmer und die Inneneinrichtung vermittelt einen hochwertigen und dem Veröffentlichungsjahr des Filmes entsprechend neuen Eindruck. Der Zahnarzt trägt

⁸⁷ Borcholte 2006

bei der visuellen Inspektion der Patientin Handschuhe und Kasack, jedoch keinen Mundschutz. Mit einem Spiegel und einer Sonde stellt er fest, dass Chieko Karies an zwei Molaren habe (Abbildung 15). Als er diese näher untersuchen möchte, versucht die Patientin den Behandelnden zweimal zu küssen. Im weiteren Verlauf ergreift sie seine Hand und versucht sie an ihren Intimbereich zu führen. Der Zahnarzt reagiert empört und verweist sie der Praxis.

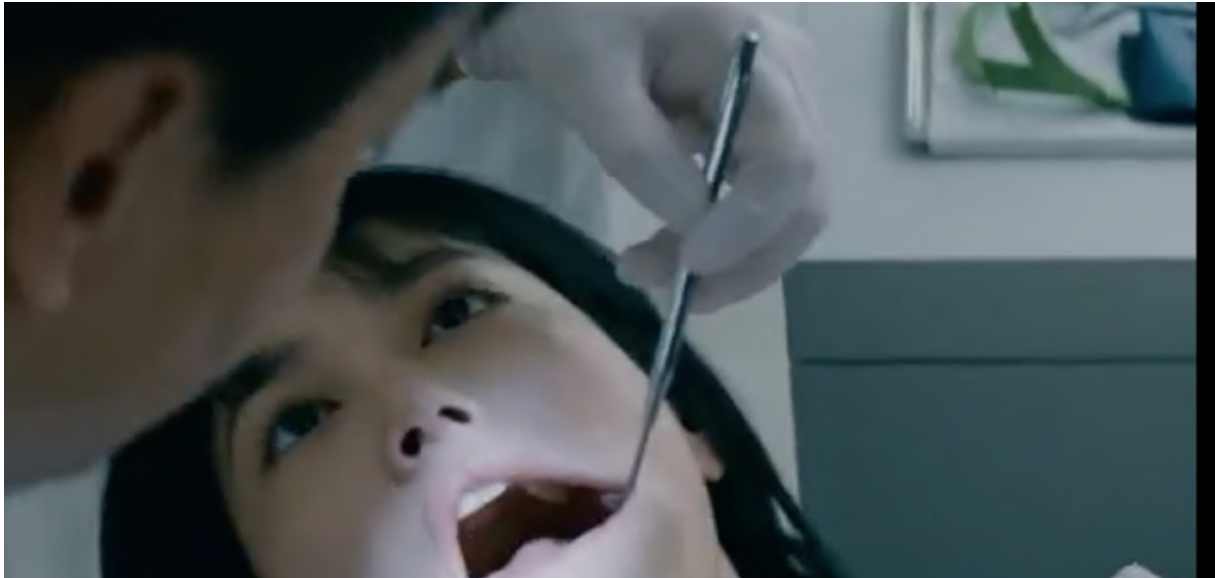

Abbildung 15: *Babel* (2006). Standbild Filmminute 00:43:20

Babel (2006), USA, J: 2006, G: Drama, P: Anonymous Content, L: 142 (1 Minute), R: Alejandro González Iñárritu, K: Gustavo Santaolalla, DB: Guillermo Arriaga, D: Brad Pitt, Cate Blanchett, Shigemitsu Ogi (Zahnarzt), GB: Kontrolluntersuchung

Auswertung

Die vorliegende Sequenz spiegelt die Situation einer Zahnarztpraxis in der Metropole Tokio wider. Auskünfte über den US-amerikanischen Zahnmediziner lassen sich aus diesem Grund nicht gewinnen. Auffällig ist jedoch, dass der Zahnarzt von seiner Patientin sexuell belästigt. Zudem erscheint es dem geschulten Auge merkwürdig, wie weit der Behandler sich mit seinem Kopf bei der Inspektion dem Mund der Patientin annähert.

4.3.7. *Wild Hogs/Born to be Wild – Saumäßig unterwegs (2007)*

Im Zentrum dieser 2007 veröffentlichten Komödie stehen Motorrad-Abenteuer von vier ehemaligen Klassenkameraden. Die mittlerweile sesshaft gewordenen Freunde haben eines gemeinsam: Sie sind unglücklich, unzufrieden mit dem Leben und haben familiäre Probleme. Doug Madsen ist für seinen Sohn ein „uncooler Vater, hat mit erschreckenden Cholesterin-Werten zu kämpfen und ist von Beruf Zahnarzt“.⁸⁸ Woody verkörpert einen bankrottgegangenen Geschäftsmann, dessen Frau ihn verlassen hat. Die Nummer Drei, ein Klempner namens Bobby, wird von seiner „herrischen Frau“ herumkommandiert und kann sich nicht durchsetzen. Dudley sucht als schüchterner Informatiker vergeblich nach einer besseren Hälfte.

Um ihren alltäglichen Problemen zu entfliehen, haben die vier eine Biker-Gang mit dem Namen „Wild Hogs“ (dt. in etwa: losgelassene Schweine) gegründet und planen eine Tour entlang der Westküste Amerikas, die, wie sich später herausstellen soll, böse Überraschungen für die Freunde bereithält.

Szenenanalyse

Der Zahnarzt Doug Madsen wird insgesamt als gut betuchter, dem Mittelstand zugehöriger Amerikaner gezeichnet, der allerdings Schwierigkeiten hat, ein gutes Verhältnis zu seinem Sohn aufzubauen. Aus diesem Grund versucht er viel zu arbeiten, um sich von den familiären Problemen abzulenken.

Eines Tages behandelt er einen Patienten in seiner Praxis (00:02:20-00:03:00).⁸⁹ Der Raum ist schlicht gestaltet, kann von den Mitarbeitern einfach durchquert werden und ist nicht durch eine Tür verschlossen; an der Wand hängen Röntgenbilder im Sinne von Zahnfilmaufnahmen, im Hintergrund ist zudem eine Arbeitsfläche mit Regalen und Schränken zu erkennen. Der Patient, ein älterer Herr, liegt auf dem

⁸⁸ Petersen (o. J.)

⁸⁹ Die Minutenangaben beziehen sich auf den Originalfilm *Wild Hogs USA*, Touchstone Pic./Tollin Robbins Prod., 2007

Behandlungsstuhl in einer 140 Grad-Position, ihm wurde bereits eine Schürze umgelegt. Zu seiner Linken sitzt seine Frau, die seine Hand hält. An dem Schwebetisch sind Sauger, Luftpuster und Turbine fixiert; auf einem Tablett liegen gesondert zahnärztliche Instrumente, die nicht genau erkennbar sind. Der Arzt sitzt auf ca. 11 Uhr hinter dem Patienten und blickt bei der Untersuchung auf den linken Unterkiefer (Abbildung 16). Er trägt dabei einen weißen Kittel, Handschuhe und eine Schutzbrille; an seinem Arm ist eine Uhr sichtbar. Der Leinwand-Zahnarzt führt nun mit einer Sonde eine visuelle Inspektion durch und adjustiert dabei selbstständig den Absauger für den Speichel; währenddessen spricht er unentwegt mit dem Patienten, der aufgrund des gesperrten Mundes nur einzelne Laute von sich geben kann. Seine Frau interpretiert die Äußerungen und beantwortet die Fragen des Zahnarztes, der einerseits sehr humorvoll, andererseits auch etwas fahrig wirkt. Seine fachlichen Defizite werden deutlicher ins Bild gerückt, als er den Sauger aufgrund der enormen Saugkraft nicht mehr kontrollieren kann (00:02:28): Der Patient schreit vor Schreck auf, auch seine Frau schaut perplex. Dr. Madsen bewahrt aber die Contenance und schmunzelt höchstens nervös. Mit einem Schlag auf den Sauger befreit er den Mann, woraufhin dieser erneut aufschreit. Abschließend teilt er der Gattin des Patienten mit, dass er selbst ein aufregendes Leben führe.

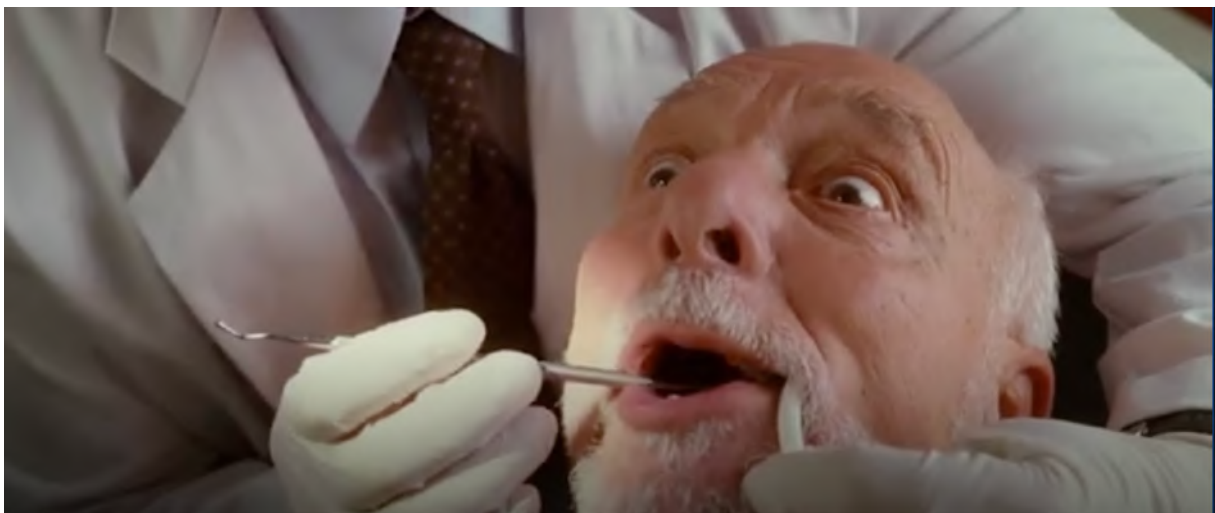

Abbildung 16: *Wild Hogs* (2007). Standbild Filmminute 00:02:40

Wild Hogs (2007), USA, J: 2007, G: Abenteuerkomödie, P: Touchstone Pictures, L: 99 (1 Minute), R: Walt Becker, K: Teddy Castellucci, DB: Brad Copeland, D: Tim Allen (Zahnarzt), John Travolta, Martin Lawrence, GB: Kontrolluntersuchung

Auswertung

Insgesamt erweckt der Zahnarzt einen achtlosen und leichtsinnigen Eindruck – was in einer „amüsant-albernen Slapstick-Komödie“⁹⁰ nicht verwundert. Nichtsdestotrotz wird auch eine andere Seite seiner Persönlichkeit präsentiert: So lässt er sich während er Behandlung und der kurzen Komplikation nicht aus der Fassung bringen und kommuniziert ständig mit seinem Patienten und dessen Frau.

4.3.8. Reign Over Me/Die Liebe in mir (2007)

Erzählt wird die Geschichte zweier ehemaliger College-Freunde, die sich im Erwachsenenalter zufällig wieder begegnen. Alan Johnson führt als Zahnarzt mit Familie ein scheinbar grundsolides Leben. Im Gegensatz dazu leidet sein ehemaliger Freund Charlie Fineman unter massiven psychischen Störungen, seit seine Lieben bei den Anschlägen vom 11. September ums Leben gekommen sind. Im weiteren Verlauf des Films wird die Freundschaft der einstigen Kameraden „jenseits vom üblichen, bierseligen Tresenklamauk und ähnlichen Peinlichkeiten“ thematisiert.⁹¹

Szenenanalyse

Dr. Alan Johnson wird insgesamt als ein renommierter und hoch angesehener Zahnarzt charakterisiert. Er zeichnet sich durch ein hohes Maß an Geduld aus. Dies wird unter anderem deutlich, als sein Freund einen Wutanfall erleidet und die Praxis demoliert, in der noch weitere Zahnärzte angestellt sind. Die nichtärztlichen Mitarbeiter sind allesamt weiblichen Geschlechts.

⁹⁰ Lexikon des internationalen Films (h)

⁹¹ Kammerer 2007

Dass Alan trotz seiner ruhigen Art auch durchgreifend sein kann, wird deutlich, als er die Rezeptionistinnen auffordert, sich aus seinem Umgang mit Charlie herauszuhalten (00:53:00-00:54:00).

In der Film-Praxis ist neben einem mit Sesseln ausgestatteten Wartezimmer noch ein Flur zu erkennen, an dem die verschiedenen Behandlungszimmer liegen. An den Wänden befinden sich eingerahmte Diplome. Insgesamt machen die Räumlichkeiten einen sehr „hochwertigen Eindruck“, der durch die Kleidung der Mitarbeiter und ihres Chefs verstärkt wird: Dr. Johnson trägt in seiner Praxis unter seinem Kittel stets einen Anzug mit Krawatte.

Einmal hat der Zahnarzt gerade eine junge Frau behandelt, die mit umgelegter Schürze in einem Behandlungsstuhl sitzt, der über einen Schwebetisch und eine Operationsleuchte verfügt. Am Schluss reicht er ihr einen Handspiegel, damit sie das Ergebnis der Therapie begutachten kann; es lässt sich allerdings nicht erkennen, um welche Behandlung es genau geht.

Im Behandlungszimmer befindet sich zunächst noch eine Zahnarzthelferin, die kurz darauf den Raum verlässt. Der Raum ist ausgestattet mit Regalen und Schränken, auf denen Plastikbecher, Desinfektionsmittel und Tücher liegen (Abbildung 17). Eine Wand schmücken zudem noch zahnmedizinische Bilder. Als der Zahnarzt der Patientin die Schürze abnimmt, versucht diese ihn sexuell zu verführen (00:18:37): Der Arzt begibt sich daraufhin zur Tür, bittet die Patientin nach draußen und beauftragt seine Rezeptionistin, die Dame aus der Akte zu löschen.



Abbildung 17: *Reign Over Me* (2007). Standbild Filmminute 00:18:37

Reign Over Me (2007), USA, J: 2007, G: Filmdrama, P: Columbia Pictures, L: 124 (2 Minuten), R: Mike Binder, K: Rolfe Kent, DB: Mike Binder, D: Don Cheadle (Zahnarzt), Adam Sandler, GB: Veneer Beratung

Auswertung

Drehbuch und Regie haben den afroamerikanischen Zahnarzt Dr. Johnson als eine sehr empathisch und geduldige Figur konzipiert, die das Bestreben hat, ihrem Beruf bestmöglich nachzugehen. Es wird allerdings auch deutlich, dass sie unter der Verantwortung und der Doppelbelastung von Arbeit und Familie leidet. Insgesamt ist es nicht möglich, genaue Aussagen über eine zahnmedizinische Behandlung zu machen, da diese nicht im Detail gezeigt wird.

4.3.9. Good Luck Chuck/Der Glücksbringer (2007)

Die romantische Komödie dreht sich um einen Zahnarzt, der versucht, einen Fluch aus Kindertagen loszuwerden. Charles „Chuck“ Logan spielte als Kind mit seinen Freunden Flaschendreher. Als er an der Reihe war, sollte er mit einem Gothic-Mädchen in einem Wandschrank verschwinden, woraufhin sie ihn zum Geschlechtsverkehr überreden wollte. Dies lehnte er jedoch ab und wurde zur Strafe von der

Altersgenossin verflucht: Er solle niemals eine glückliche Beziehung führen können, da seine Partnerinnen nach dem Koitus mit ihm ihren Traumpartner finden würden – der niemals Chuck wäre. Dieser Bann ist sein ständiger Begleiter. Auch als er sich zu einem kosmetischen Zahnarzt mit gutlaufender Praxis gemausert hat, gelingt es ihm nicht, eine dauerhafte Beziehung aufzubauen; all seine Freundinnen verlassen ihn nach dem ersten und einzigen Beischlaf und heiraten einen Anderen.

Szenenanalyse

Schon von außen wirkt die Film-Praxis von Dr. Logan modern. Sie befindet sich in einem mehrstöckigen Hochhaus mit verglaster Fassade. Dieser Eindruck setzt sich bei der Innenansicht fort: Das Wartezimmer ist sehr edel eingerichtet; neben braunen Ledersesseln befindet sich ein Glastisch in Raummitte und an den Wänden hängt ein Gemälde, das ein künstlerisch gestaltetes Gebiss zeigt. Die einzige Mitarbeiterin übernimmt die Aufgabe der Rezeptionistin. Der Zahnarzt selbst wird als gutaussehender, charmanter und wohlhabender Frauenschwarm dargestellt. Bereits bevor sich herumspricht, dass er ein „Glücksbringer“ für junge Single-Damen sein kann, ist sein Wartezimmer mit Patienten aller Altersgruppen gut gefüllt (00:08:00). Später ändert sich die Klientel jedoch und es sitzen nur noch junge Frauen im Wartebereich (Minute 00:36:07).

Die medizinisch wichtigste Sequenz beginnt, nachdem die Tierpflegerin Cam ein kleines Frontzahntrauma erlitten hat. Da am Wochenende kein Arzt geöffnet hat, ruft sie Dr. Logan an, dessen Visitenkarte sie auf der Hochzeit einer gemeinsamen Freundin erhalten hat. Er beschließt ihr zu helfen und lädt sie zu sich in die Praxis ein. Bei dem abgebrochenen Zahn handelt es sich um einen Incisivus (Zahn 11). Im Behandlungszimmer befinden sich während der nun folgenden Therapie der Behandlungsstuhl samt Schwebetisch, Operationsleuchte, Monitor und Speibecken sowie Arbeitsflächen, Regale und Schränke; in den Regalen liegen Desinfektionsmittel und diverse andere Hygieneartikel. An den Wänden hängen zahnmedizinische Plakate, auf denen Querschnitte von Zähnen zu erkennen sind. Die Patientin liegt bei ca. 160 Grad mit umgebundener Schürze im Stuhl; in ihrem linken Mundwinkel ist ein

kleiner Speichelsauger angehängt. Auf dem gedeckten Schwebetisch sind Watterollen, Tupfer, eine Aufziehspritze und zahnmedizinisches Behandlungsbesteck zu sehen; an der Einheit sind auch verschiedenste Turbinen mit unterschiedlichen Winkelstücken befestigt (Abbildung 18). Auf dem Monitor lässt sich die Spitze des Instruments erkennen, mit dem Dr. Logan die palatinalen⁹² Flächen der Frontzähne bearbeitet (00:22:30-00:24:00). Um welches Winkelstück und welchen Aufsatz es sich handelt, lässt sich nicht genau erkennen; das Instrument verfügt aber über eine integrierte Kamera und eine Leuchte.

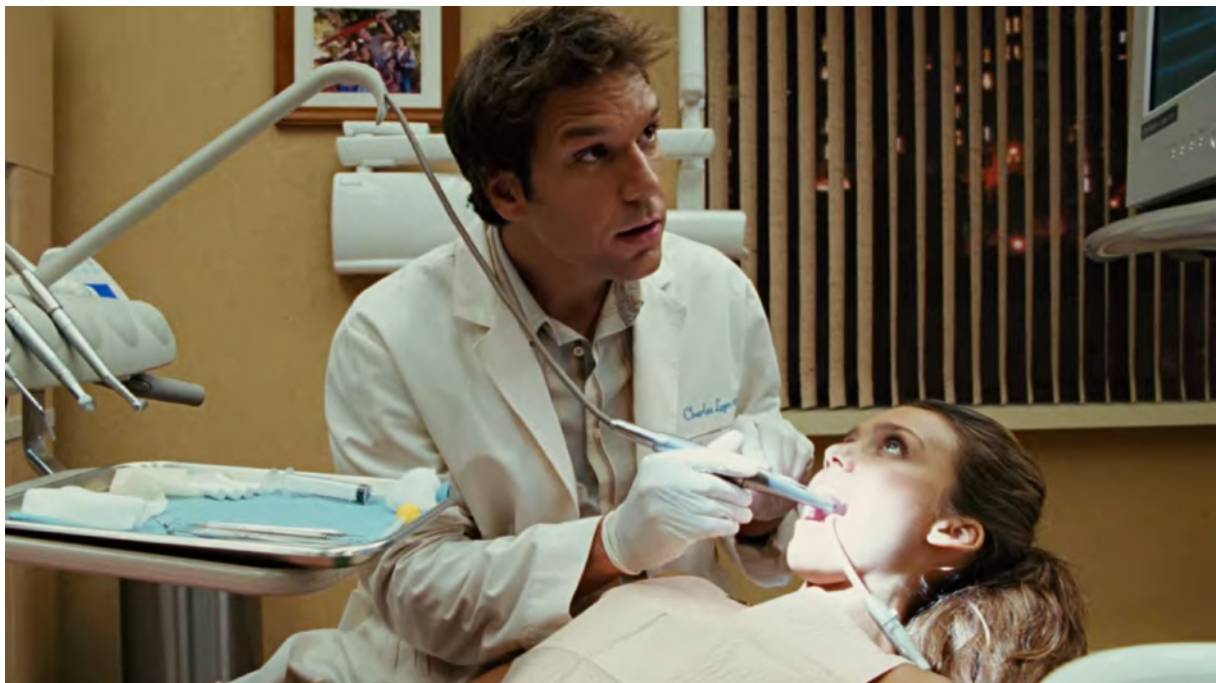

Abbildung 18: *Good Luck Chuck* (2007). Standbild Filmminute 00:23:00

Good Luck Chuck (2007), USA, J: 2007, G: Komödie, P: Karz Entertainment, L: 96 (2 Minuten), R: Mark Helfrich, K: Aaron Zigman, DB: Josh Stolberg, D: Jessica Alba (Patientin), Dane Cook (Zahnarzt), GB: Füllungstherapie nach Frontzahntrauma

Im Anschluss steckt Dr. Logan, der einen weißen Kittel und Handschuhe, aber keine Schutzbrille und keinen Mundschutz trägt, das Instrument wieder in die Halterung, fordert die Patientin zum Ausspülen auf und führt ein Gespräch mit ihr. Hierbei entdeckt sie ein eingerahmtes Bild von ihm an Wand, auf dem er mit Kindern zu sehen ist und eine große Zahnbürste hält. Auf Nachfrage erklärt er ihr, dass er jedes Jahr ehrenamtlich nach Guatemala fliege, um dort Kinder zu behandeln.

⁹² „gaumenseitigen“

Beim Aufstehen aus dem Stuhl stößt sie sich den Kopf an der Operationsleuchte an, schlägt daraufhin unabsichtlich auf das auf dem Schwebetisch befindliche Tablett und katapultiert zwei sondenähnliche Instrumente durch den Raum, die dann im Rücken von Dr. Logan steckenbleiben; als sei nichts gewesen, zieht die Patientin diese wieder heraus.

Auswertung

Insgesamt vermittelt die Praxis des Zahnarztes einen sehr modernen und hochwertigen Eindruck; dies wird schon an der Ausstattung und an den Geräten deutlich. Gelegentlich allerdings wird Dr. Logan in seiner Rolle als Zahnmediziner abgewertet und als nicht gleichwertig zu anderen Ärzten bezeichnet (z. B. Minute 00:08:00).

Bei der Behandlung agiert er jedoch professionell und hält sich bis auf das Tragen einer Schutzbrille und eines Mundschutzes an die Hygienestandards. Allerdings weckt das Drehbuch Zweifel an seinen moralischen Standards: Schließlich ist ihm klar, dass viele seiner Patientinnen nur zu ihm kommen, um ihn zu verführen, was er auch zu seinem Vergnügen ausnutzt. Nicht nur spricht ein Kritiker von einer als „romantische Komödie getarnten postpubertären, sexistisch aufgeheizten Klamotte von extremer Humorlosigkeit“.⁹³ Gleichwohl hat die Produktionsfirma großen Aufwand getrieben, um eine möglichst authentische Praxis-Szenerie zu verwirklichen.

4.3.10. Horton hears a Who!/Horton hört ein Hu! (2008)

Die Zielgruppe dieses Animationsfilm sind hauptsächlich Kinder. Im Mittelpunkt der Handlung steht der Elefant Horton, der während eines Bads in einem Dschungelsee ein vorbeifliegendes Staubkorn sieht, in dem er Lebewesen vermutet. Tatsächlich existiert auf diesem winzigen Staubkorn eine ganze Stadt namens Hu-heim

⁹³ Lexikon des internationalen Films (i)

(engl. Whoville). In seiner Umgebung ist Horton allerdings der Einzige, der mit den Bewohnern dieser Stadt kommunizieren kann. Um den winzigen Partikel vor Gefahren zu schützen, beschließt der Elefant, ihn auf die Spitze eines Bergs zu bringen. Bei seinem Unterfangen wird er allerdings von den Tieren des Dschungels aufgehalten, da sie ihn für verrückt halten. Auch deren Anführerin, ein Känguru, wittert nichts Gutes. Mithilfe der Bevölkerung Hu-Heims gelingt es Horton schließlich doch noch, seine tierischen Nachbarn zu überzeugen: Die im Staubkorn lebenden Lebewesen schreien allesamt im Chor so laut, sodass die Außenwelt sie hört. Dadurch kann Horton seinen Plan weiterhin verfolgen und es gelingt ihm, das Körnchen an einen sicheren Ort zu bringen.

Szenenanalyse

In einem bestimmten Moment ist Horton zu sehen, wie er eine Hängebrücke zu überqueren versucht. Währenddessen versucht ein Zahnarzt in der auf dem Staubkorn befindlichen Stadt Hu-Heim, eine Behandlung durchzuführen. Allerdings übertragen sich die schwankenden Bewegungen des Elefanten unweigerlich auf seine mikroskopisch kleine Last und führen zu einem Wackeln der Siedlung.

Der Patient hält sich in dieser Szene (00:33:00-00:35:00) seine rechte Wange; aus seiner Mimik und Gestik lässt sich ableiten, dass er starke Schmerzen hat. Erschöpft legt er sich selbstständig in den Behandlungsstuhl.

Das Behandlungszimmer stellt sich insgesamt farblich sehr monoton dar; Wände und Möbel sind gräulich-weiß. An einer Wand ist ein überdimensionales Ausstellungs-Gebiss, an der anderen eine riesengroße Zahnbürste und an einer dritten ein Bild mit der Aufschrift „Mut“ aufgehängt. Auf den Arbeitsflächen stehen braune Tropfflaschen und diverse andere Behälter. An dem Behandlungsstuhl ist ein Schwebetisch fixiert, auf dem zahnärztliches Besteck liegt. Als der Patient versucht sich auf dem Stuhl zu entspannen, hört er neben Bohrgeräuschen noch einen anderen Patienten aus dem Nebenzimmer schreien. Erschrocken versucht er wegzulaufen, wird aber vom gerade hereinkommenden Zahnarzt mithilfe einer Helferin wieder auf den Stuhl verfrachtet. Der Mediziner, der einen weißen Kittel trägt, bittet den Patienten darum, seinen

Mund zu öffnen, weil er mit einer Sprühspitze im Mund tätig werden möchte. Zeitgleich mit dem Abdrücken der Spritze stolpert allerdings Horton, und aufgrund des plötzlichen Rucks landet der Wasserstrahl im Auge des Patienten. Dann hält der Behandler ihm einen Becher hin und bittet ihn auszuspülen. Anschließend bereitet der Zahnarzt eine Anästhesiespritze vor, die er gut sichtbar entlüftet (00:34:09-00:35:00) (Abbildung 19).

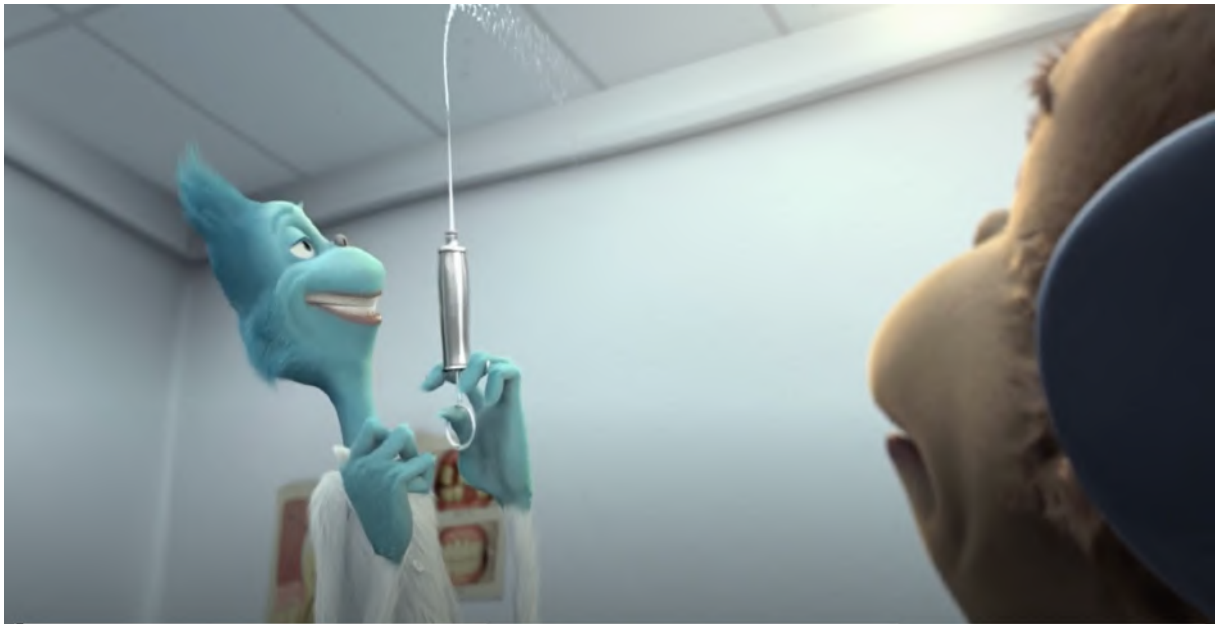

Abbildung 19: *Horton hears a Who!* (2008). Standbild Filmminute 00:34:09

Horton hears a Who! (2008), USA, J: 2008, G: Animationsfilm, Kinder, P: Blue Sky Studios, L: 86 (1 Minute), R: Jimmy Hayward, Steve Martino, K: John Powell, DB: Ken Daurio, GB: Anästhesie

Bei deren Anblick steigt der Angstpegel des Betroffenen immer höher, je näher das Instrument in Richtung des Einsatzgebietes bewegt wird. Durch ein erneutes Rucken des Elefanten verliert auch der Zahnarzt das Gleichgewicht und sticht dem Patienten mit der Spritze versehentlich in den linken Arm. Daraufhin schreit dieser auf, reißt die Spritze aus seiner Extremität und sucht mit einer offensichtlich schlaffen Gliedmaße das Weite. Der Zahnarzt scheint nicht weiter betroffen zu sein und bittet den nächsten Patienten ins Zimmer.

Auswertung

Auch in diesem Film wird erneut die Zahnarztphobie aufgegriffen: Schon ab dem Betreten des Behandlungszimmers macht sich die Nervosität des animierten Patienten bemerkbar. Diese entwickelt sich im Laufe der doch recht groben und überspitzt humoristisch inszenierten Behandlung letztendlich zur Angst.

Grundsätzlich macht der Zahnarzt einen fahrlässigen und tollpatschigen Eindruck. Er führt die Betäubungsspritze sehr nah an die Zunge heran und somit weit entfernt von den medizinisch korrekten Einstichstellen. Dass diese Spritze dann sowieso im Arm des Patienten landet, verdeutlicht das unvorsichtige Vorgehen des Arztes und führt die zahnmedizinische Aussagekraft ad absurdum. Gemessen an der Tatsache, dass es sich um einen Animationsfilm für Kinder handelt, wird der Zahnarzt dem jungen Publikum als ein grobschlächtiger Mensch präsentiert; inwiefern sich dies auf die potentielle Entwicklung oder Bestärkung von Zahnarztphobien auswirkt, kann diskutiert werden.

4.3.11. Ghost Town/Wen die Geister lieben (2008)

„Romantische Komödie mit schlagfertigem Dialogwitz und präzisem Timing. Zudem besticht sie durch eine unkonventionelle Hauptfigur, die gängige Klischees des romantischen Helden konterkariert.“⁹⁴ Diese Worte beschreiben den Film *Ghost Town lieben* recht treffend. Hauptteile der Handlung beziehen sich auf die Geschichte des grimmigen Dr. Pincus, der als „Misanthrop direkt aus dem Bilderbuch“⁹⁵ dargestellt wird:

Als mürrischer Zahnarzt meidet der Protagonist Menschen in allen Lebensbereichen und bleibt lieber für sich alleine. Sein Schicksal nimmt allerdings eine unerwartete

⁹⁴ Lexikon des internationalen Films (j)

⁹⁵ Baumgardt (o. J.)c

Wendung, nachdem er bei einem Routineeingriff im Krankenhaus reanimiert werden muss. Seither sieht der Wiederbelebte Geister von Verstorbenen, die im Diesseits noch ungeklärte Angelegenheiten zurückgelassen haben. Die Toten sind verwundert, dass der totgeglaubte Zahnarzt sie erkennt und fangen an ihn zu verfolgen, damit er ihnen hilft. Genervt von den plagenden Geistern versucht er zu flüchten, merkt jedoch recht schnell, dass es kein Entkommen zu geben scheint. Ein besonders aufdringlicher Geist namens Frank verspricht ihm schließlich, dass er der Verfolgung ein Ende setze, wenn der Verfolgte die erneute Heirat seiner ehemaligen Frau verhindere.

Szenenanalyse

Wie bereits oben beschrieben wird die Hauptfigur des Dr. Pincus als ein eher egozentrischer und selbstfixierter Mensch dargestellt. So schickt der Ungesellige des Öfteren Patienten umgehend nach der Behandlung nach Hause und meidet jeden Smalltalk. Gesellschaftlich scheint der mürrische Einzelgänger dem höheren Mittelstand anzugehören, da er in einem hochwertigen Apartmentkomplex lebt und sich einem gehobenen Dresscode entsprechend kleidet. Dr. Pincus praktiziert zusammen mit einem indischstämmigen Zahnarzt in einer Gemeinschaftspraxis. Beide arbeiten in getrennten Behandlungszimmern und müssen sich gelegentlich einige Geräte, wie zum Beispiel das Orthopanthomogramm, teilen.

Die Filmpraxis wird dem Zuschauer bestehend aus zwei Behandlungszimmern, einem Wartezimmer und einem zusätzlichen Röntgenraum, welcher mit entsprechender Schutzkleidung (Schutzweste) ausgestattet ist, präsentiert. Von Minute 00:05:25 bis 00:06:00 wird die Behandlung einer Frau mittleren Alters gezeigt: Sie wurde vom Behandler aufrecht sitzend positioniert (ca. 140 Grad).⁹⁶ Wie für moderne zahnärztliche Behandlungstühle üblich, befindet sich auch an diesem eine Operationsleuchte, ein Speibecken und ein Schwebetisch mit daran fixierten Turbinen. Auf dem Tray lassen sich zudem eine Betäubungsspritze und zahnärztliche

⁹⁶ Die Minutenangaben beziehen sich auf den Originalfilm *Wenn die Geister lieben USA*, DreamWorks, 2008

Instrumente erkennen, weitere Auffälligkeiten im Behandlungsraum sind ein Röntgentubus mit dazugehöriger Bleiweste (Abbildung 20). Des Weiteren scheint auch auf Hygiene maßgeblich Wert gelegt zu werden, da die Griffe der Operationsleuchte sterilisiert werden und die Kopfstütze abgedeckt wird. Dr. Pincus, gekleidet in einem weißen Kasack und ausgestattet mit Handschuhen und einem Gesichtsschutz, präpariert die Zähne der Frau mit einer elektrisch betriebenen Turbine. Assiiert wird ihm dabei durch eine Zahnarzhelferin, welche ihm gegenüber auf der 2 Uhr Position sitzt. Sie trägt ebenfalls einen Gesichtsschutz und Handschuhe. In der vorgestellten Sequenz bleibt das genaue therapeutische Vorgehen verborgen, jedoch bittet der Behandler die Patientin darum, sich den Mund auszuspülen und legt ihr eine Watterolle in das Vestibulum des rechten Oberkiefers. Dies könnte möglicherweise auf den Beginn einer Füllungstherapie hindeuten.

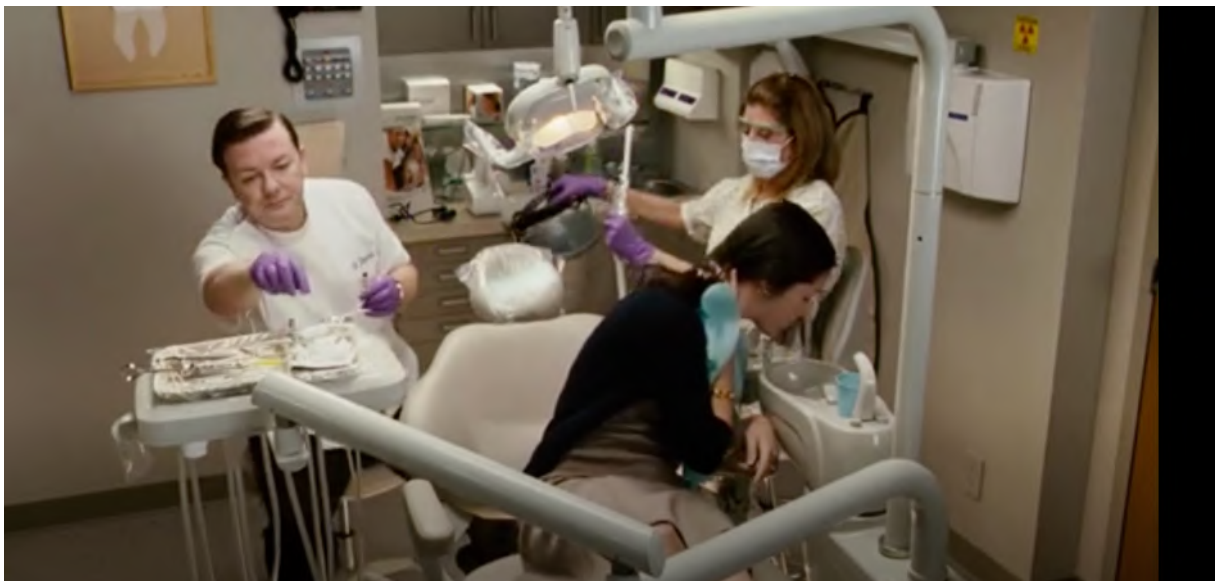

Abbildung 20: *Ghost Town* (2008). Standbild Filmminute 00:05:38

Ghost Town (2008), USA, J: 2008, G: romantische Filmkomödie, P: DreamWorks, L: 102 (1 Minute), R: David Koepp, K: Geoff Zanelli, DB: David Koepp, D: Ricky Gervais (Zahnarzt), Aasif Mandvi (Zahnarzt), GB: Füllungstherapie rechter Oberkiefer, erster Quadrant

In einer weiteren Sequenz von Minute 01:01:44 bis 01:04:08 fertigt der Zahnarzt Alginatabdrücke von einer Patientin an, welche aufrecht bei ca. 130 Grad mit umgelegter Schürze im Behandlungsstuhl sitzt. Nach Positionierung des Abdruckklöffels zur Abformung des Oberkiefers im Mund der Frau bittet er diese leicht

zuzubeißen und abzuwarten. Nach Aushärten des Abdruckmaterials wird die Qualität überprüft und die Frau gebeten auszuspülen. Im Anschluss an diese Sequenz behandelt der Zahnarzt einen Mann mittleren Alters, dieser wurde bereits von der Zahnarzthelferin auf dem Behandlungsstuhl des Nebenzimmers positioniert. Der Patient klagt über Schmerzen durch ein abgebrochenes Füllungsstück. Zunächst möchte der Behandler ihn mit einer Novocainspritze betäuben, entscheidet sich jedoch für Lachgas, da er die Geheimnisse seines Gegenübers entlarven will. Die Sequenz endet in Minute 01:07:07, als der Zahnarzt dem Mann die Lachgasmaske auf die Nase legt.

Auswertung

Im vorliegenden Film werden vergleichsweise viele zahnmedizinische Behandlungen inszeniert. Bereits im Vorspann des Films gewinnt der Betrachter einen Einblick in das Leistungsspektrum der Praxis von Hauptfigur Dr. Pincus. Aufeinanderfolgende Sequenzen in detaillierter Einstellungsgröße zeigen Zahnreinigungen, Panoramaschichtaufnahmen von Kiefern mit Implantatversorgung und auch die Herstellung von Gipsmodellen. Die Praxis scheint über eine moderne Ausstattung zu verfügen. Interessant ist auch die Tatsache, dass der komödiantische Charakter des Spielfilms nicht etwa auf die Tollpatschigkeit des Zahnarztes, sondern auf die ironisch sarkastischen Dialoge im Drehbuch zurückzuführen ist. Nennenswert ist auch die Ethnie des Arbeitskollegen, da tendenziell angloamerikanische Zahnärzte in den bisher gesichteten Filmen dominierten.

4.3.12. Zwischenfazit

Im besprochenen Zeitraum setzt sich der anfangs angedeutete Trend zu High-Budget Produktionen definitiv fort. Eine eindeutig lineare Entwicklung hinsichtlich zahnmedizinischer Neuheiten lässt sich nur erkennen, wenn man die Fantasie- und Animationsfilme (*Charlie and the Chocolate Factory*, *Horton hears a Who!*) unberücksichtigt lässt. In den Produktionen *Good Luck Chuck* und *Ghost Town* sind immer modernere Behandlungsgeräte, wie mit Kamera ausgestattete Handstücke (*Good Luck Chuck*) oder Computer-Softwares zur Erfassung von Zahnbefunden (*Ghost Town*) zu erkennen. Nach und nach scheint sich damit auch in der Filmindustrie das Bild einer modernen Zahnarztpraxis durchzusetzen.

4.4. Zahnmedizin und amerikanisches Kino (2008-2012)

4.4.1. Einleitung

Die Innovationen aus den Technologieschmieden des Silicon Valley⁹⁷ übten maßgeblichen Einfluss auf die amerikanische Bevölkerung aus. Das Zeitalter zunehmender Automatisierung hatte begonnen und durch moderne Softwarelösungen waren alle Branchen betroffen. Eine bahnbrechende Entwicklung war die Expansion des ehemaligen DVD-Versandhauses Netflix: Mit der Umstellung auf Video-on-Demand⁹⁸ bzw. Streaming wurde adäquat auf die Nachfrage des Markts reagiert. Menschen wollten mit größtmöglicher persönlicher Flexibilität Filme ansehen und mit den Optionen des Internets war es nun möglich, zu jeder Zeit die gewünschten Inhalte online abzurufen. Herkömmliche physische DVDs sollten durch dieses Modell künftig abgelöst werden.⁹⁹

Eine weitere cineastische Abwechslung war die Nutzung spezieller 3D-Kameras in virtuellen Studios. Besuchern wurde ein neuartiges Kinoerlebnis ermöglicht. Bekannt wurden vor allem Filme wie James Camerons *Avatar* (2009)¹⁰⁰ oder *Alice im Wunderland* aus dem Jahre 2010.

4.4.2. Zahnmedizin der Jahre 2008-2012

Die Popularität der neuen sozialen Medien nahm stetig zu. Netzwerke wie „Facebook“ und „Youtube“ sind zu Konzernen herangewachsen und auch neue Unternehmen witterten ihre Chancen. Eines war die Plattform Instagram: Ein Online-Netzwerk,

⁹⁷ Südlicher Teil der San Francisco Bay Area, wichtigster IT-Standort der USA

⁹⁸ Möglichkeit digitale Inhalte (Filme, Serien) auf Anforderung sofort herunterzuladen bzw. anzuschauen

⁹⁹ McFadden 2020

¹⁰⁰ Vahabzadeh 2010

welches Menschen erlaubte Profile zu erstellen und Fotos sowie Videos zu teilen. Dieses System kam nicht nur in den USA, sondern auf der ganzen Welt gut an. Im Jahr 2018 zählte die Plattform 1 Milliarde monatliche Nutzer.¹⁰¹

In der Zahnheilkunde gewann die Zirkoniumoxidkeramik aufgrund ihrer Materialeigenschaft immer mehr an Bedeutung im Hinblick auf vollkeramischen Zahnersatz.¹⁰² Auch Komposite für die Dentalbranche wurden weiter verbessert und es erschienen diverse Studien zur Stabilität und zum Vergleich mit herkömmlichen Restaurationstechniken.¹⁰³

Politisch gesehen war die Wahl des ersten afroamerikanischen US-Präsidenten Barack Obama im Jahr 2008 ein historisches Ereignis.¹⁰⁴

4.4.3. Filmanalysen

Für den dritten Untersuchungszeitraum konnten insgesamt acht Filme ausfindig gemacht und beschafft werden – vier von diesen beinhalten eine zahnärztliche Behandlungssequenz.

4.4.4. *The Hangover (2009)*

The Hangover bildet den ersten Teil der amerikanischen Hangover-Trilogie. In dieser „brachial-derben Komödie“¹⁰⁵ wird das Abenteuer des Junggesellenabschieds von Doug und seinen drei Freunden Stuart, Phil und Alan präsentiert. Dem Anlass entsprechend reisen die Freunde in die „Stadt der Sünden“ Las Vegas. Dort soll die

¹⁰¹ Rabe 2021

¹⁰² Kohorst und Stiesch-Scholz 2011, S.26-29

¹⁰³ Chan et al. 2010

¹⁰⁴ ffr, AP, Reuters und dpa 2008

¹⁰⁵ Lexikon des internationalen Films (k)

Freude allerdings nur von kurzer Dauer sein, da sich am Folgetag niemand mehr an den Vorabend erinnern kann. Aus diesem Grund versuchen die verkateren Männer die Geschehnisse der Nacht aufzuarbeiten, den verschwundenen Bräutigam wiederzufinden und die anstehende Hochzeit zu retten.

Szenenanalyse

Unter den vier Gesellen ist Stuart der Zahnarzt. Er wird im gesamten Film als eher schüchtern, ängstlich und zurückhaltend präsentiert.

Als die jungen Männer am Tag nach der Partynacht das Krankenhaus aufsuchen, in das sie nach ihrem Besäufnis eingeliefert wurden, erkundigt sich Stuart beim behandelnden Mediziner nach den Entlassungsbriefen und merkt an, dass er selbst ein „doctor“ sei (Abbildung 21). Daraufhin wird er vom Krankenhausarzt abgewertet, da dieser ihn nicht für einen „richtigen“ Arzt hält.



Abbildung 21: *The Hangover* (2009). Standbild Filmminute 00:35:30

The Hangover (2009), USA, J: 2009, G: Komödie, P: Todd Phillips, L: 100, R: Todd Phillips, K: Christophe Beck, DB: Jon Lucas, D: Ed Helms (Zahnarzt), Bradley Cooper, Mike Tyson GB: keine

Auswertung

Im vorliegenden Film wird keine konkrete zahnmedizinische Behandlung inszeniert. Es wird jedoch auf ein kontrovers diskutiertes Phänomen aufmerksam gemacht, welches sich auch im Film *Good Luck Chuck* (2007) vorfinden lässt: Die Frage nach der Gleichwertigkeit von Zahn- und Humanmediziner*innen. Aufgegriffen wird dies im Film durch die gelegentlichen Hänseleien, denen sich Stuart als Zahnarzt stellen muss.

4.4.5. Tooth Fairy aka Zahnfee auf Bewährung (2010)

Der Eishockeyspieler Derek Thompson (gespielt von Dwayne Johnson) ist die zentrale Figur in der Fantasiekomödie „Zahnfee auf Bewährung“. Berüchtigt für seine aggressive Spielweise, durch die er Gegnern oft Zähne ausschlägt, hat sich der Sportler bei den Fans unter dem Spitznamen „Zahnfee“ berühmt gemacht.

Als die Tochter seiner Freundin einen Milchzahn verliert und diesen unter ihr Kissen legen möchte, erklärt ihr Derek abwertend, dass es keine Zahnfeen gäbe. Aufgrund seiner kühlen Art wird er als Strafe in eine Zahnfee verwandelt und darf erst wieder sein herkömmliches Leben weiterführen, wenn er einige Prüfungen als Zahnfee besteht.

Szenenanalyse

Von Minute 00:34:00 bis Minute 00:35:00¹⁰⁶ kriecht die Zahnfee unter das Kissen eines kleinen Jungen und tauscht dort einen Milchzahn (Oberkieferfrontzahn) gegen eine Dollarnote aus.

¹⁰⁶ Die Minutenangaben beziehen sich auf den Originalfilm auf Netflix *Zahnfee auf Bewährung* USA, Walden Media, 2010

Auswertung

Dem Zuschauer werden keine fachzahnmedizinischen Inhalte präsentiert. Thematisiert wird jedoch einen weit verbreiteter Brauch, bei dem Eltern die herausgefallenen Milchzähne ihrer Kinder durch Geld ersetzen. Dies spiegelt sich auch in der Zielgruppe des Films, zu der hauptsächlich die kleinen Kinobesucher zählen.

4.4.6. Hangover 2 (2011)

Wie im Vorgänger auch geht es im zweiten Teil der Hangover-Trilogie um eine bevorstehende Hochzeit. Diesmal ist Stuart, der Zahnarzt unter den Freunden, an der Reihe. Aufgrund der Negativerfahrung aus der Vergangenheit plant der Bräutigam dieses Mal nur ein kleines Mittagessen mit seinen Freunden, um ein weiteres Debakel zu verhindern. Die geplante Mahlzeit entwickelt sich jedoch erneut zu einer exzessiven Feier, die darin mündet, dass die Freunde sich wieder in Schwierigkeiten bringen und am Folgetag vergessen haben, was am Vorabend geschehen ist. Im Wesentlichen wird auch in diesem Teil „das Original nicht weiter entwickelt, sondern lediglich kopiert und mit einem Schuss Exotismus aufgepeppt“.¹⁰⁷

Szenenanalyse

In der Eröffnungsszene des Films von Minute 00:04:00 bis Minute 00:06:00 untersucht Dr. Stuart seinen Kumpel Phil, einen Mann mittleren Alters. Die Filmpraxis des Zahnarztes befindet sich in einem mehrstöckigen Hochhaus. Präsentiert wird das Behandlungszimmer, bestehend aus Wänden mit großen Fenstern mit Stadtblick, aufgehängten zahnmedizinischen Plakaten und diversen Regalen gefüllt mit Hygieneartikeln. Der Behandler trägt bis auf einen weißen Kasack und eine Sehbrille keine weitere Schutzkleidung.

¹⁰⁷ Lexikon des internationalen Films (I)

An der Behandlungseinheit sind Operationsleuchte, Speibecken, ein mit zahnmedizinischem Besteck gedeckter Schwebetisch und ein Monitor befestigt. Zudem sind fixierte Turbinen sichtbar. Mit einem sondenähnlichen Instrument inspiziert Dr. Stuart den intraoralen Zustand des Patienten, welcher mit umgelegter Schürze bei ca. 160 Grad im Stuhl liegt. Dabei ermahnt er seinen Freund Zahnseide zu nutzen. Dieser zeigt sich uneinsichtig und merkt an, dass er doch genau aus diesem Grund zum Zahnarzt gehe. Bezugnehmend hierauf teilt ihm der Behandler mit, dass er dann doch öfters kommen müsse als nur alle zwei Jahre (Abbildung 21). Im Anschluss unterhalten sich die beiden Männer über Stuarts anstehende Hochzeit und Phil albert herum und setzt sich die Lachgasmasken auf (Minute 04:25). Kurz vor dem Behandlungsende wird dem herumkaspernden Patienten mitgeteilt, dass seine Füllungen undicht seien. Bevor Phil die Praxis verlässt, versucht er heimlich den Rezeptblock zu stehlen, wird aber rechtzeitig aufgehalten.



Abbildung 21: *Hangover 2* (2011). Standbild Filmminute 00:04:37

Hangover 2 (2011), USA, J: 2011, G: Filmkomödie, P: Legendary Pictures, L: 101 (2 Minuten), R: Todd Phillips, K: Christophe Beck, DB: Craig Mazin, D: Zach Galifianakis, Ed Helms (Zahnarzt), Bradley Cooper (Patient), GB: Kontrolluntersuchung

Auswertung

Dem Zuschauer vermittelt die Filmpraxis einen hochwertigen Eindruck. Der Siegeszug von Flachbildschirmen als Behandlungsmonitore in der Zahnmedizin ist auch im vorliegenden Film erkennbar. Beachtenswert ist zudem die Tatsache, dass der Patient

als Grund für sein seltenes Erscheinen beim Zahnarzt die hohen Preise angibt. Tatsächlich sind hohe Preise für zahnärztliche Behandlungen auch heute noch ein kontrovers diskutiertes Thema in den USA.¹⁰⁸

Abseits von den zahnmedizinischen Elementen lässt sich an dem Film *Hangover 2* auch der Trend zu High-Budget-Filmproduktionen festmachen. So handelt es sich hierbei um den teuersten Streifen, der jemals in Thailand gedreht wurde.¹⁰⁹

4.4.7. *Horrible Bosses/Kill the Boss (2011)*

Die US-amerikanische Komödie *Kill the Boss* erzählt die Geschichte dreier Freunde namens Nick, Dale und Kurt. Alle haben eines gemeinsam: Sie leiden unter ihren schrecklichen Vorgesetzten. Nicks Chef hat eine sadistisch-diktatorische Art und versucht ihn bei jeder Gelegenheit zu unterdrücken. Dale ist Zahnarztshelfer und muss sich ständig vor den sexuellen Übergriffen und den Erpressungen seiner Arbeitgeberin Dr. Harris schützen. Auch Kurt leidet, da nach dem Ableben seines ehemaligen Firmenleiters dessen drogensüchtiger Sohn die Firma übernommen hat und ihm das Leben zur Hölle macht. Die Unterdrückten sehen keinen anderen Ausweg mehr aus ihrer verzweifelten Situation und entschließen sich deshalb dazu ihre Vorgesetzten töten zu lassen. Dafür heuern sie einen Auftragskiller an, der sich - wie sich später herausstellen wird - als völlig inkompetent entpuppt. Deshalb müssen die drei Männer nun selbstständig agieren, um ihr Ziel zu erreichen. Ihre Mordversuche werden begleitet von ungünstigen Zufällen, die fast zur eigenen Verhaftung führen. Schließlich gelingt es ihnen doch, ihre Tyrannen auszuspielen, und sie setzen der Unterdrückung somit ein Ende. Der Streifen ist durchzogen mit „überflüssigem Fäkalhumor“¹¹⁰ und wirkt in gewissen Teilen auch bagatellisierend im Hinblick auf sensible Themen wie zum Beispiel sexuelle Nötigung.

¹⁰⁸ Potter 2017

¹⁰⁹ Zastiral 2011

¹¹⁰ Bengsch 2012

Szenenanalyse

Die Zahnärztin Dr. Harris ist die Praxisinhaberin und nimmt im vorliegenden Film eine Nebenrolle ein. Dem Kinobesucher wird die Filmpraxis als sehr hochwertig und modern präsentiert. Innerhalb der Praxisräumlichkeiten hat die Behandlerin ihr eigenes Büro, in dem sie Erledigungen nachgeht. Neben Dale, der männlichen Stuhlassistenz, lassen sich keine weiteren Mitarbeiter im Film erkennen (Abbildung 22).

Von Minute 00:08:10 bis Minute 00:09:00¹¹¹ wird eine zahnmedizinische Behandlung inszeniert. Im Hintergrund des Behandlungszimmers lässt sich eine verglaste Wand erkennen, durch die das Wartezimmer sichtbar ist. Auf einem Behandlungsmonitor, der auf einer Arbeitsfläche steht, lassen sich diverse Röntgenbilder im Sinne von Zahnfilmaufnahmen erkennen. Der Behandlungsstuhl selbst ist in einer unkonventionellen dunkelroten Farbe gepolstert und an ihm ist zusätzlich eine Operationsleuchte und ein Schwebetisch montiert, auf welchem zahnmedizinisches Besteck liegt. Der männliche Patient liegt bei ca. 160 Grad mit umgelegter Schürze im Stuhl und wird durch eine Lachgassedierung betäubt. Die Zahnärztin positioniert sich auf 9 Uhr und die Assistenz entgegengesetzt auf 3 Uhr. Dr. Harris trägt einen weißen Kittel, Handschuhe, Schutzbrille, aber keinen Mundschutz. Dale trägt einen lilafarbenen Kasack mit dazu passender Hose, eine Schutzbrille und Handschuhe. Zunächst überreicht die Ärztin dem Helfer ein zahnärztliches Instrument und bittet ihn um die Übergabe der Multifunktionsspritze.

¹¹¹ Die Minutenangaben beziehen sich auf den Originalfilm *Horrible Bosses* USA, New Line Cinema, 2011



Abbildung 22: *Horrible Bosses* (2011). Standbild Filmminute 00:08:37

Horrible Bosses (2011), USA, J: 2011, G: Filmkomödie, P: New Line Cinema, L: 98 (1 Minute), R: Seth Gordon, K: Christopher Lennertz, DB: Michael Markowitz, D: Jennifer Aniston (Zahnärztin), Charlie Day (Stuhlassistenz), GB: keine

Da der Patient vollständig betäubt ist, bemerkt er nicht, dass die Chefin ihrem Helfer durch erotische Annäherungsversuche die Arbeit erschwert. Um den dazwischen nuschelnden Patienten komplett auszuschalten, erhöht die Übeltäterin zusätzlich die Lachgasdosis für diesen, um ungestört mit ihren Übergriffen fortzufahren.

Auswertung

Bemerkenswert ist, dass im vorliegenden Film erstmals eine Frau als alleinige Praxisinhaberin dargestellt wird und eine männliche Assistenz verpflichtet. Bereits im Streifen *The Secret Lives of Dentists* aus dem Jahre 2002 ist eine weibliche Zahnärztin vorzufinden, welche die Praxis jedoch im Vergleich zum hier analysierten Film gemeinsam mit ihrem Ehegatten betreibt. Neun Jahre also hat das Wiederauftreten einer Frau in der Rolle als Zahnmedizinerin gedauert.

Das Drehbuch allerdings lässt Dr. Harris durch ihre triebgesteuerten Übergriffe sehr unprofessionell wirken und macht so die Beurteilung der fachzahnmedizinischen Therapie unmöglich. Fraglich bleibt zudem, mit welchen Hintergedanken der Regisseur die sexuelle Belästigung eines Mannes durch eine Frau auf die Leinwand bringt und wieso diese Vorfälle verharmlosend inszeniert werden.

4.4.8. Django Unchained (2012)

Der vorliegende (Italo)Western nimmt den Zuschauer mit in das Jahr 1858, als die Sklaverei in den USA noch eine omnipräsente Erscheinung war. Der pensionierte „Zahnarzt“ Dr. Schultz, ursprünglich aus Deutschland stammend, ist als Kopfgeldjäger auf der Suche nach einer Verbrecherbande. Unterwegs ist der Quereinsteiger auf einem Pferd mit angehängtem Wagen. Auf der Durchreise tötet er zwei Sklaventreiber und befreit einen Gefangenen namens Django, da dieser weiß, wo sich die vom Kopfgeldjäger gesuchte Verbrecherbande aufhält. Schnell stellt der ehemalige Zahnarzt fest, dass Django ein begnadeter Schütze ist und schließt eine Abmachung mit ihm ab. Der Auftragskiller würde Djangos Frau befreien, wenn dieser ihn künftig begleitet und ihm bei seinen Missionen hilft.

So machen sich beide auf den Weg zu einer riesigen Plantage, deren Besitzer neben anderen dunkelhäutigen Menschen auch Djangos Frau versklavt hat. Als sie diese freikaufen möchten, gibt es Streit zwischen den Parteien und es kommt zu einem Schusswechsel, bei dem der Plantagenbesitzer, seine Mitarbeiter, aber auch Dr. Schultz sterben. Django wird mitsamt Frau verhaftet, kann sich allerdings befreien und tötet die übrigen Aufseher um im Anschluss zu fliehen.

Szenenanalyse

Aus welchem Grund der ehemalige Zahnmediziner seinen einstigen Beruf zugunsten der Kopfgeldjagd aufgegeben hat, bleibt für den Kinobesucher verborgen.

Im Film wird er als ein sehr distinguiertes älteres Herr dargestellt, der sowohl auf seine Artikulation als auch sein Aussehen achtet. Unterwegs ist der bärtige Mann auf einem Pferdewagen mit einem überdimensional großen Zahn auf dem Dach (Abbildung 23). Von Minute 00:04:10 bis Minute 00:12:28 hat Dr. Schultz eine Auseinandersetzung mit zwei Sklaventreibern. Ausgangspunkt hierfür ist die fehlende Bereitschaft der Besitzer Django zu verkaufen. In dieser Sequenz wird nicht nur deutlich, dass der ehemalige Zahnarzt sehr liquide ist, da er rasch ein großzügiges Angebot unterbreitet, sondern auch, dass er eine sehr genaue Buchhaltung pflegt, da

er ein Belegheft dabei hat, in dem er all seine Verkäufe quittieren lässt. Als die heikle Situation sich zuspitzt, zögert der Kopfgeldjäger nicht lange und erschießt einen der beiden Aufseher. Seine Ruhe und Gelassenheit in der Situation sind außergewöhnlich.



Abbildung 23: *Django Unchained* (2012). Standbild Filmminute 00:28:23

Django Unchained (2012), USA, J: 2012, G: Western, P: Columbia Pictures, L: 165, R: Quentin Tarantino, K: keine, DB: Quentin Tarantino, D: Jamie Foxx, Christoph Waltz (Zahnarzt), Leonardo DiCaprio, GB: keine

Auswertung

Insgesamt wird dem Zuschauer durch diesen Film zwar kein Einblick in die Zahnmedizin der damaligen Zeit gewährt, jedoch lassen sich einige zahnarzttypische Stereotype¹¹² auf Dr. Schultz übertragen: Er wird als wohl betuchter Herr, der sehr fein gekleidet ist und ein sehr gepflegtes Englisch spricht, präsentiert.

Unter der Regie des mehrfachen Oscarpreisträgers Quentin Tarantino wird in *Django Unchained* die ruhige und fast humorvolle Art des Zahnarztes als Kontrast zur

¹¹² Groß 2014, S.56-60

Brutalität im Film genutzt. Dieser preisgekrönte „filmische Exorzismus“¹¹³ schlägt durch die namhaften Schauspieler wie Leonardo DiCaprio, Jamie Foxx, Christoph Waltz und Samuel L. Jackson die Kinobesucher in seinen Bann.

4.4.9. This is 40/Immer Ärger mit 40 (2012)

Die vorliegende Komödie zeigt, welches Ausmaß eine „Midlife Crisis“ zwischen Eheleuten mit Kindern erreichen kann. Pete und Debbie steuern beide auf die 40 zu und haben Schwierigkeiten dies zu akzeptieren. Zudem werden beide konsequent von ihren Töchtern und ihren Schulproblemen auf Trab gehalten. Zwischen Sport, Arztbesuchen und Elterngesprächen mit Lehrern hat ihr Alltag alles zu bieten. Der Plot zeichnet sich durch eine Vielfalt „bizarrer Gags und noch mehr treffsichere Pointen“¹¹⁴ aus.

Szenenanalyse

In der zahnmedizinische relevanten Sequenz von Minute 00:29:35 bis 00:29:50 ist ein Zahnarzt auf 9 Uhr-Position zur Patientin gewandt in Hemd, Krawatte und weißem Kittel zu erkennen. Der Behandler ist ausgestattet mit mit einer Lupenbrille, Handschuhen, Mundschutz und hält ein Winkelstück in seiner rechten Hand. Die Patientin selbst wurde mit einem Umhang und einem Wangenhalter versorgt und trägt während der gesamten Zeit eine Lachgasmaske (Abbildung 24). Die Wirkung der Sedierung lässt sich im kurzen Dialog zwischen Patientin und Behandler gut erkennen: Der Arzt möchte wissen, ob die Betroffene in der Nacht knirscht, woraufhin diese Grimassen zieht und die Assistenz dazu auffordert die Lachgasdosis zu erhöhen. Es lässt sich nicht genau ermitteln, ob eine Kavitätenpräparation oder eine Politur der Zahnflächen stattfindet.

¹¹³ Kniebe 2013

¹¹⁴ Borcholte 2013

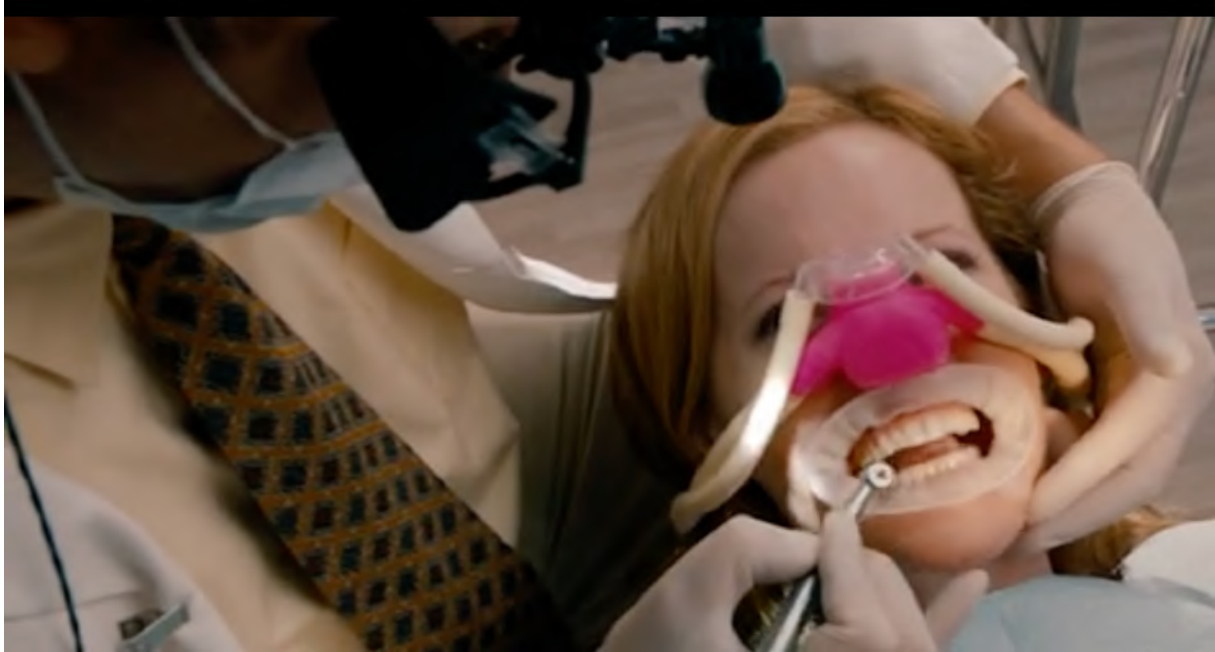

Abbildung 24: *This is 40* (2012). Standbild Filmminute 00:29:37

This is 40, USA, J: 2012, G: Komödie, P: Apatow Productions, Films, L: 133 Minuten (1 Minute), R: Judd Apatow, K: Jon Brion, DB: Judd Apatow, D: Paul Rudd, Leslie Mann, Dan Bakkedahl (Zahnarzt), GB: Politur / Präparation

Auswertung

Auch in diesem Streifen nutzen die Filmemacher die Lachgassedierung um eine lustige Szene beim Zahnarztbesuch zu kreieren (vgl. *Kill the Boss*, *The Whole Ten Yards*). Sowohl das Instrumentarium als auch die persönliche Ausstattung des Arztes (z.B. Lupenbrille) scheinen gemäß den im Erscheinungsjahr des Films üblichen Praxisstandards zu sein.

Die kurze zahnärztliche Behandlungssequenz ist Teil einer stakkatoartigen Filmstafette, in der die Protagonisten bei diversen Arztbesuchen gezeigt werden; vom Urologen bis hin zum Zahnarzt werden dem Publikum verschiedene Mediziner präsentiert. Das Drehbuch lässt den Zahnmediziner als gleichwertig zu seinen humanmedizinischen Kollegen erscheinen; dies ist nicht in jedem Film mit nebeneinander auftretenden Ärzten und Zahnärzten der Fall (vgl. *Thumbsucker*, *Hangover*).

4.4.10. *Spirit of a Denture* (2012)

Der komödienhafte Kurzfilm *Spirit of a Denture* ist im Rahmen eines Filmwettbewerbs entstanden. Ein klischeehafter Pirat namens Jasper Crow besucht den niedergelassenen Zahnarzt Dr. Middling in seiner Praxis. Der Seeräuber hat allerdings Angst vor Spritzen: Deshalb wird die Behandlung mit „skurril[en] und lustigen“¹¹⁵ Alternativmethoden durchgeführt.

Szenenanalyse

Dr. Middling wird als ein seriöser Zahnmediziner dargestellt, der eine Vorliebe für Modellschiffe pflegt und diese gelegentlich in seinen Arbeitspausen bestaunt. Von seiner Helferin wird der Mann mittleren Alters verehrt und des Öfteren auf einen Drink eingeladen. Zu seinen Mitarbeitern zählt noch eine Rezeptionistin, die den Behandler per Freisprechanlage informiert, wenn Patienten erscheinen. Der Zahnarzt trägt unter seinem Kittel ein Hemd mit Krawatte und inszeniert ein sehr gepflegtes Erscheinungsbild. Das Praxiszimmer am Set verfügt über einen Behandlungsstuhl mit gedecktem Schwebetisch, einer Operationsleuchte und einem Speibecken mit Saugern. Umgeben ist der Stuhl von Arbeitsflächen mit darauf befindlichen zahnmedizinischen Utensilien.

Ab Minute 02:13 beginnt die Untersuchung des Patienten, welcher auf ca. 160 Grad gelagert wurde. Der ältere Herr klagt über Schmerzen im linken Unterkiefer.¹¹⁶

Dr. Middling trägt zusätzlich zu seiner Sehbrille einen Mundschutz, jedoch keine Untersuchungshandschuhe (Abbildung 25). Mit einem zahnärztlichen Mundspiegel diagnostiziert er eine Infektion an einem Unterkieferbackenzahn (Molaren). Während der Behandlung assistiert ihm seine Helferin. Als der Arzt den Patienten im Anschluss betäuben möchte, erschrickt dieser beim Anblick der Spritze und läuft aus der Praxis.

¹¹⁵ Anonym 2016

¹¹⁶ Die Minutenangaben beziehen sich auf den Originalfilm *Spirit of A Denture* USA, Trigger Street Productions, 2012



Abbildung 25: *Spirit of a Denture* (2012). Standbild Filmminute 00:02:23

Spirit of a Denture (2012), USA, J: 2012, G: Kurzfilm/Komödie, P: Trigger Street Productions, L: 9 (2 Minuten), R: Alan Shelley, K: keine, DB: Alan Shelley, D: Kevin Spacey (Zahnarzt), Sydelle Noel (Zahnmedizinische Fachangestellte), GB: Extraktion

Noch am selben Abend erscheint der verängstigte Pirat jedoch erneut und möchte seinen Schmerzen ein endgültiges Ende setzen. Aufgrund der Spritzenphobie des Kranken geht der Zahnarzt nun etwas unorthodox vor und versucht den Zahn ohne Betäubung mit einer Extraktionszange zu ziehen. Als auch bei dieser Methode der gewünschte Erfolg ausbleibt, muss eine noch einfachere Lösung her: Middling befestigt den Zahn des Seeräubers an einer Türklinke und zieht die Tür fest zu — ohne Erfolg. Letztendlich bittet der von Schmerz Geplagte den Arzt, ihm den Zahn mit der bloßen Faust auszuschlagen. Dieser Vorschlag führt zu einer kleinen Rangelei, bei welcher der Pirat in Ohnmacht fällt. Als dieser wieder zu sich kommt, stellt er fest, dass er nun eine Totalprothese erhalten hat, weil all seine Zähne restaurationsbedürftig gewesen seien.

Auswertung

Anfänglich wird der Zahnarzt auf der Leinwand recht ziemlich seriös und dezent präsentiert. Im Verlauf wird jedoch sukzessive der komödienthafte Charakter des Films ersichtlich. Durch die alternativen und skurrilen Behandlungsmethoden, wie der Extraktion mit bloßer Gewalt oder dem Zahnziehen mittels Türklinke (die in diesem

Film lediglich der Unterhaltung des Publikums dienen), wird dennoch an die rudimentären und veralteten Behandlungsformen von Zahnschmerzen erinnert. Da es sich bei dem Patienten um einen Banditen aus einem früheren Jahrhundert handelt, werden in diesem Kurzfilm moderne (21. Jahrhundert) und alte Therapieformen humorvoll kontrastiert. Elektrisch betriebene Bohrer, Absauger und Instrumente, wie sie Dr. Middling in seiner Praxis führt, gab es im 17. Jahrhundert natürlich nicht.

Ferner ist auch das Vorkommen einer dunkelhäutigen Schauspielerin in der Rolle als Zahnarzthelferin bemerkenswert.

4.4.11. Tooth Fairy 2/Zahnfee auf Bewährung 2 (2012)

Ähnlich wie auch im ersten Teil wird dieses Mal die Hauptfigur Larry als Bestrafung in eine Zahnfee verwandelt, da er die Fantasievorstellungen kleiner Kinder zerstört. Der Bestrafte muss nun einige Aufgaben erfüllen, um wieder sein gewohntes Leben zurückzubekommen.

Szenenanalyse

In diesem Film werden dem Zuschauer keine zahnärztlichen Behandlungen präsentiert.

Auswertung

Wie bereits im Vorgängerfilm wird im zweiten Teil der Reihe ein weit verbreiteter Brauch und Aberglaube präsentiert.¹¹⁷ Primär richtet sich die Produktion an das jüngere Publikum.

¹¹⁷ Dg und nh 2016

4.4.12. Zwischenfazit

Die Entwicklung aus den Vorjahren setzt sich auch in der oben besprochenen Zeitspanne fort. Produktionen werden durch modernste Technologien immer hochwertiger und ziehen das Publikum dank Online-Streaming-Plattformen nicht mehr nur in die Kinosäle, sondern auch vor die Heim-Monitore und Bildschirme.

Hervorzuheben ist zudem die Tatsache, dass erst zum zweiten Mal eine Frau als Zahnärztin und gleichzeitig erstmals als alleinige Praxisinhaberin präsentiert wird (vgl. *Horrible Bosses*).

4.5. Zahnmedizin und amerikanisches Kino (2012-2017)

4.5.1. Einleitung

Im letzten hier besprochenen Zeitabschnitt steht der weiterhin blühende technische Fortschritt der Industrienation USA im Vordergrund und prägt viele Entwicklungen in allen Bereichen menschlichen Lebens: Die Innovationsdichte und Frequenz, mit der neue Technologien auf den Markt gebracht wurden, stieg stetig an.

Erfindungen wie Drohnen, für den Medien- aber auch für den Privatgebrauch, wurden vorgestellt. Fortan sollte es möglich sein überwältigende Aufnahmen aus der Luft zu machen, was in den Jahrzehnten zuvor nur mit einem enormen Aufwand zu realisieren war; so wurden alleine in den USA im Jahre 2016 2.4 Millionen Drohnen für die private Nutzung verkauft.¹¹⁸ Technologische Meilensteine wie WhatsApp¹¹⁹, moderne Handykameras, Smart Watches¹²⁰ oder Kryptowährungen¹²¹, welche heute zum Regelvokabular der Menschen gehören, hatten in diesem Jahrzehnt ihren Durchbruch. Kein Sektor blieb von den technischen Neuerungen unberührt, ob direkt oder indirekt. So haben sich durch Plattformen wie Google, Instagram oder Facebook noch nie dagewesene Möglichkeiten des Marketings eröffnet; auch für die Zahnmedizin.

Filmkritikern zufolge bleibt in diesen Jahren jedoch die Experimentierfreudigkeit der Kinomacher aus. Lediglich Filme wie *Wolf of Wallstreet* (2013) oder *Interstellar* (2014) stachen heraus. Ob die Finanzkrise 2008 einen Einfluss hierauf hatte, bleibt offen.¹²²

¹¹⁸ Shen 2016

¹¹⁹ Eine 2009 gegründete Nachrichtendienst App

¹²⁰ Pothitos 2016

¹²¹ Hyatt 2021

¹²² Suchsland 2020

4.5.2. Zahnmedizin der Jahre 2013-2017

Soziale Medien entwickelten sich zum integralen Bestandteil der menschlichen Kommunikation. Durch die Möglichkeit Fotos und Videos innerhalb weniger Sekunden zu kommentieren oder mit anderen Menschen zu teilen, wurde „Social Media“ immer interessanter für die Bewerbung von Dienstleistungen. Zudem hatten sich die Technologiegiganten wie Facebook auf das Ausspielen personenbezogener Werbung spezialisiert.¹²³ Diese Entwicklung machten sich auch immer mehr Zahnarztpraxen zunutze; in sozialen Medien wurden Dienstleistungen von der Implantologie bis hin zur ästhetischen Zahnheilkunde beworben. Zahnärztinnen und Zahnärzte nutzen diese digitale Möglichkeiten für Vermarktungs- und Akquisezwecke.¹²⁴

Eine große Anzahl an „Influencern“¹²⁵ und Prominenten zeichneten zunehmend das Bild eines vermeintlich idealen Aussehens in den sozialen Medien; strahlend weiße Zähne waren ein Bestandteil davon. Insofern lag es nicht fern, dass Nutzer sich durch diese Schönheitsideale beeinflussen ließen und somit der Markt der kosmetischen Zahnheilkunde einen großen Boom erfuhr.¹²⁶

Auch Pilotprojekte mit 3D-Druckern zur Herstellung von Zahnersatz oder Führungsschablonen für Implantate wurden umgesetzt; eine Technologie, die sehr vielversprechend war für die Dentalindustrie.^{127 128}

¹²³ Fuchs 2021

¹²⁴ Parma et al. 2018

¹²⁵ Personen, die Ihre Reichweite in sozialen Medien zur Bewerbung von Marken oder Lebensstilen nutzen

¹²⁶ Anonym 2020b

¹²⁷ Dawood, Marti und Sauret-Jackson 2015

¹²⁸ Prasad et al. 2018

Politisch gesehen war der republikanische Wahlsieg und die Präsidentschaft des Großunternehmers Donald J. Trump ein historisches Ereignis; dieser intensive Wahlkampf wurde 2016 von der gesamten Welt verfolgt.¹²⁹

4.5.3. Filmanalysen

Für den vierten und letzten Untersuchungszeitraum konnten insgesamt acht Filme ausfindig gemacht und beschafft werden – sechs davon beinhalten eine zahnärztliche Behandlungssequenz. Von diesen zeigen die Filme *A Cure for Wellness* (2016) und *Emptied* (2014) zahnärztliche Behandlungen zu Folterzwecken.

4.5.4. *Touchy Feely* (2013)

Die offene und gelassene Massagetherapeutin Abby führt ein sehr angenehmes Leben: Sie lebt in einer glücklichen Beziehung und geht auch ihrem Beruf mit viel Freude nach. Im Gegensatz zu ihr steht ihr Bruder Paul, der als ein „emotionaler Zombie“¹³⁰ dargestellt wird und eine Zahnarztpraxis führt, die sich finanziell in einer eher prekären Lage befindet. Bei ihm angestellt ist auch seine abgestumpfte Tochter, die als Zahnarzhelferin tätig ist.

Wesentliche Teile des Plots beziehen sich darauf, dass Abby ihre Fähigkeit Menschen zu berühren verliert, ihr Bruder hingegen diese entwickelt und anfängt Menschen auf wundersame Art und Weise zu heilen. Zwischen der erneuten Selbstfindung Abbys und ihren Beziehungsproblemen verliert der Film im Verlauf eine genaue Orientierung.¹³¹

¹²⁹ Huber 2020

¹³⁰ Anonym (o. J.)c

¹³¹ Holden 2013

Szenenanalyse

Paul wird als ein sehr introvertierter, zurückhaltender und risikovermeidender Zahnarzt inszeniert. Seine merkwürdige und fast schon menschenscheue Art führt dazu, dass sich seine Praxis in einer finanziellen Misere befindet. Angestellt bei ihm sind eine Sekretärin und seine Tochter als Zahnarthelferin. Die Innenansicht der Praxis vermittelt — nimmt man das Jahr des Filmstartes als Maßstab — keinen besonders hochwertigen Eindruck: Sowohl Wartebereich als auch das Behandlungszimmer selbst sind sehr schlicht dargestellt. In der Zimmermitte befindet sich der Behandlungsstuhl, der umgeben ist von Arbeitsflächen mit aufgestelltem Hygieneutensil. An den Wänden lassen sich zudem eingerahmte Bilder erkennen. Zu Beginn der Behandlungssequenz (00:55:30-00:56:00) führt der Zahnarzt eine Untersuchung an einem männlichen Patienten durch, welcher — mit Patientenschürze ausgestattet — liegend positioniert wurde (ca. 160 Grad). Auf dem Tray sind zahnärztliche Instrumente zu sehen. Der Behandler trägt einen Schutzanzug, Handschuhe, Mundschutz und eine Brille, die zudem mit einer Lupe ausgestattet ist. Während er sich auf 9 Uhr positioniert hat, sitzt seine Helferin ihm gegenüber auf 3 Uhr und trägt ebenfalls einen Kasack, Mundschutz, Handschuhe und eine Schutzbrille. Der Zahnmediziner untersucht den Patienten mit einem Mundspiegel und lässt sich von der Assistenz ein sondenähnliches Instrument überreichen. Als er dabei ist den linken Unterkiefer zu inspizieren (Abbildung 26), wird die Behandlung durch einen hineinstürmenden Patienten unterbrochen.

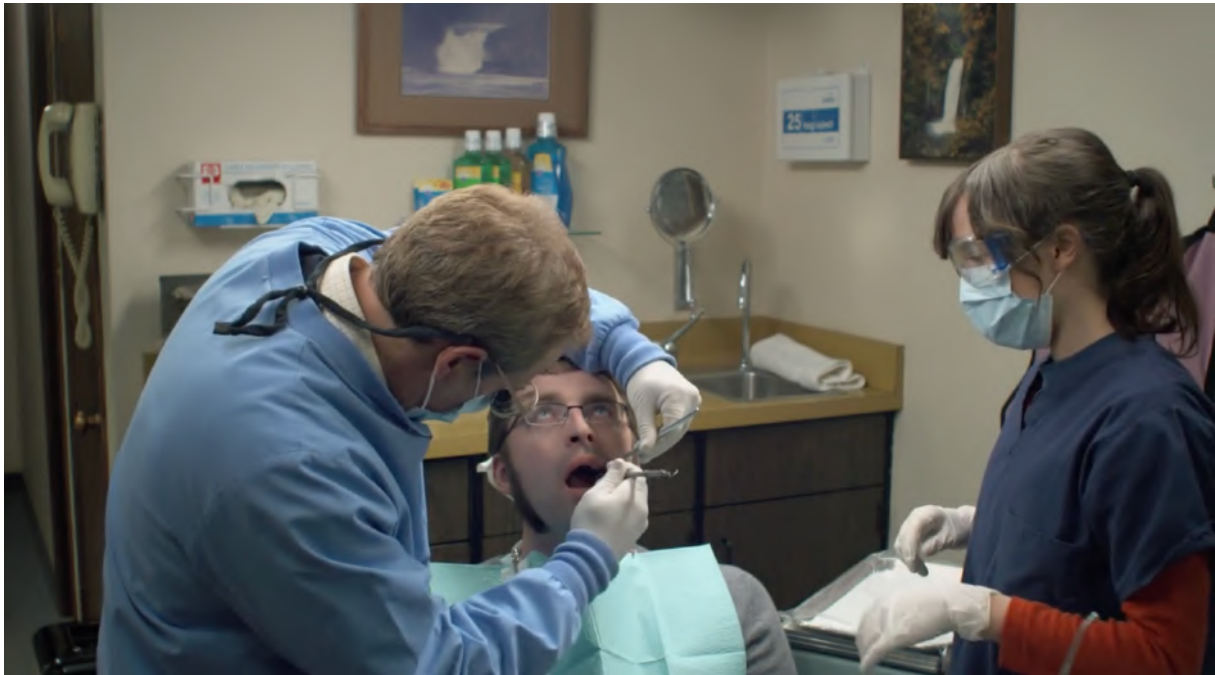

Abbildung 26: *Touchy Feely* (2013). Standbild Filmminute 00:55:48

Touchy Feely (2013), USA, J: 2013, G: Drama/Komödie, P: Magnolia Pictures, L: 88 (1 Minute), R: Lynn Shelton, K: Vince Smith, DB: Lynn Shelton, D: Josh Pais (Zahnarzt), Elliot Page (Zahnmedizinische Fachangestellte), GB: Kontrolluntersuchung

Auswertung

Das Drehbuch lässt den Zahnmediziner zwar der Theorie nach korrekte Behandlungen durchführen, jedoch bleiben einige Fragen hinsichtlich seiner zahnärztlichen Fertigkeiten offen. Dies manifestiert sich im Plot nicht nur durch die Unsicherheit des Behandlers, sondern auch mittels seiner unzufriedenen Patienten. Zwar ist die Filmpraxis mit allen nötigen Geräten ausgestattet, diese wirken allerdings etwas veraltet und nicht modern: Der für die Zeit übliche Trend in Richtung Digitalisierung der Medizin lässt sich im vorliegenden Streifen nicht wiederfinden.

Durch die Weiterbildung Pauls im Reiki wird dem Zuschauer zudem die Kombination von üblicher Schulmedizin und esoterischen Heilmethoden präsentiert. Diese wurde ab der Jahrtausendwende erstmals im Film *Thumbsucker* (2005) vorgestellt.

4.5.5. *Hangover 3 (2013)*

Im letzten Teil der Hangover-Trilogie geht es, wie in beiden Teilen zuvor auch, um die vier Freunde und ihre Verwicklung in eine Kaskade ungünstiger Ereignisse, die zu einer Auseinandersetzung mit Gangstern und Clans führt. Alan, der aufgehört hat seine ADHS¹³²-Medikamente zu nehmen, befindet sich in einem schlechten psychischen Zustand. Um Hilfe zu leisten entscheiden seine Freunde (Abbildung 27) ihn in ein Therapiezentrum einliefern zu lassen. Bei diesem Unterfangen werden sie allerdings von Gangstern verfolgt, die noch eine Rechnung mit ihnen offen haben. Insgesamt wirkt dieser Teil „brutaler und gemeiner als beide Vorgänger zusammen“.¹³³

Szenenanalyse

Dr. Stuart befindet sich von Minute 01:16:43 bis 01:18:00 auf einer Verfolgungsjagd und steuert eine Großlimousine in der Innenstadt.¹³⁴ Er wirkt allerdings entmutigt, weil er vergeblich auf der Suche nach einem Bekannten ist. Aus Verzweiflung ruft der Umherirrende seinen Freund Doug an und teilt ihm mit, dass er nur ein herkömmlicher Zahnarzt und dieser Aufgabe nicht gewachsen sei. Dieser motiviert ihn und teilt ihm mit, dass er ein richtiger Doktor sei.

¹³² Aufmerksamkeitsdefizit-Hyperaktivitätsstörung

¹³³ Roschy 2013

¹³⁴ Die Minutenangaben beziehen sich auf den Originalfilm auf Netflix *Hangover 3* USA, Warner Bros., 2013



Abbildung 27: *Hangover 3* (2013). Standbild Filmminute 00:10:35

Hangover 3 (2013), USA, J: 2013, G: Filmkomödie, P: Legendary Pictures, L: 100, R: Todd Phillips, K: Christophe Beck, DB: Craig Mazin, D: Zach Galifianakis, Ed Helms (Zahnarzt), Bradley Cooper (Patient), GB: keine

Auswertung

In diesem Teil wird zwar keine zahnmedizinische Behandlung inszeniert, jedoch wird wie bereits in den Teilen zuvor auf die verbreitete Annahme angespielt, dass Zahnärzte keine „richtigen“ Mediziner seien. Dr. Stuart muss sich immer wieder diesen Affronts stellen und verliert dadurch sein Selbstbewusstsein als Heilberufler. Auch in diesem Teil wird durch die Nutzung von aufwendigen Kamerafahrten und Effekten ein hochwertiges High Budget-Kinoerlebnis für die Zuschauer erzeugt.

4.5.6. Emptied (2014)

Der vorliegende Kurzfilm zeigt, welche Extreme Emotionen wie Eifersucht und Rachsucht erreichen können: Die Film-Zahnärztin Dr. Charlotte Laurence behandelt nach Praxisschluss ihren Ex-Freund. Zu seinem Unglück wird er für sein Fremdgehen bestraft, denn die Behandlerin zieht ihm in einem Racheakt unter Sedierung all seine Zähne.

Szenenanalyse

Nachdem die Empfangsdame Feierabend gemacht hat, ist die Filmzahnärztin mit Büroangelegenheiten beschäftigt. Zu später Stunde klopft es an der Praxistür und ihr Ex-Freund erscheint aufgrund von Zahnschmerzen zur Behandlung. Die Praxisinhaberin trägt eine weiße Bluse mit einer roten Strickjacke. In der Behandlungssequenz sitzt der mit einem Patientenumhang versorgte Ex-Freund bei ca. 160 Grad im Stuhl und klagt über Schmerzen an einem linken Unterkiefer-Molaren.

Mit Mundspiegel und Sonde ausgestattet, inspiziert die Zahnärztin den mit einer Goldkrone versorgten Zahn 36. Dabei klopft sie leicht auf die Kronenoberfläche, worauf hin der Patient vor Schmerzen ächzt. Während der Untersuchung trägt sie einen Mundschutz, aber keine Handschuhe. Als sie dem Patienten eine Lachgasmaske zwecks Sedierung anlegen möchte, versucht dieser sich bei ihr für seinen Seitensprung zu rechtfertigen. Daraufhin dreht die Behandlerin vor lauter Zorn den Lachgashahn vollständig auf und ihr Ex verliert sein Bewusstsein. Im Anschluss daran legt sie ihrem alten Wegbegleiter einen Mundsperrerr an und zieht nicht nur den schmerzenden, sondern jeden einzelnen Zahn mit einer Extraktionszange (Abbildung 28). Nach dem Aufwachen nimmt der Malträtierte seinen Kopfverband ab und schreit auf: Sein Gebiss fehlt.



Abbildung 28: *Emptied* (2014). Standbild Filmminute 00:04:29

Emptied (2014), USA, J: 2014, G: Kurzfilm/Horror, P: Magnolia Pictures, L: 7 (5 Minuten), R: David Ferino, K: keiner, DB: David Ferino, D: Mackenzie Davis (Zahnärztin), Beck Bennett (Patient), GB: Extraktion, Folter

Auswertung

Gemessen am Veröffentlichungsjahr des Kurzfilms wird die zahnmedizinische Praxisausstattung als etwas überholt präsentiert. Erstaunlicherweise werden die furchteinflößenden Horror-Behandlungen in diesem Streifen erstmals von einer Frau durchgeführt. Bisher besetzten ausschließlich Männer die Rollen von „Horror-Zahnärzten“. Das Stereotyp des gefährlichen Folter-Zahnarztes wird erneut aufgegriffen, diesmal jedoch — wie gerade erwähnt — mit weiblicher Besetzung. Womöglich auch aufgrund der Tatsache, dass der Kurzfilm auf einer wahren Begebenheit basiert.¹³⁵

Auch in diesem Film wird die oft verwendete Figur eines angsteinflößenden Zahnarztes beziehungsweise einer angsteinflößenden Zahnärztin aufgegriffen (vgl. *Marathon Man*, *The Dentist*); der Zuschauer nimmt die Behandlerin als blutrünstig und gnadenlos wahr. Letztendlich trifft der Titel des Filmes das Schicksal des fremdgehenden Mannes wieder — sein Mund ist nach der Behandlung „empty“, also leer.

¹³⁵ Ng 2012

4.5.7. *Hurt Fillings (2014)*

Hurt Fillings ist ebenfalls ein Low Budget-Kurzfilm aus dem Jahre 2014: Er erzählt die Geschichte einer jungen Schülerin, die zum Opfer von Mobbing wird. Ihre Unterdrückerin, eine ältere Mitschülerin, sucht sie nach der Schule auf und versucht sie zu verprügeln. Die Geschädigte setzt sich allerdings zur Wehr und gewinnt schließlich die Auseinandersetzung.

Szenenanalyse

Nach Schulschluss weicht Diana ihrer Mobberin aus und sprintet zu Ihrem Zahnarzttermin (00:04:20-00:07:40). Das Wartezimmer der Filmpraxis ist ausgestattet mit Stühlen, die U-förmig über den ganzen Raum verteilt stehen. An der Anmeldung wird die junge Patienten vom Rezeptionisten darum gebeten im Wartebereich Platz zu nehmen. Dort setzt sich ein junger Herr neben sie und berichtet von Verschwörungstheorien über zahnärztliche Behandlungen: Zahnärzte würden schwindeln und Fluoridierung sei schädlich.

Im Film-Praxiszimmer sind neben der dentalen Einheit noch Regale, ein PC und zahnmedizinische Poster zu erkennen.

In der Behandlungssequenz sitzt die Patientin, ausgestattet mit einer Bleiweste über ihrem Oberkörper, bei ca. 160 Grad im Behandlungsstuhl (Abbildung 29); sie zeigt sich sichtlich nervös und kritisch. Auf dem Tray liegen diverse zahnmedizinische Instrumente. Ferner trägt die Behandlerin Dr. Rothblatt einen blaugrünen Kasack und beschließt ohne vorherige klinische Inspektion oder Einverständnis der jungen Patientin Röntgenbilder zu schießen.

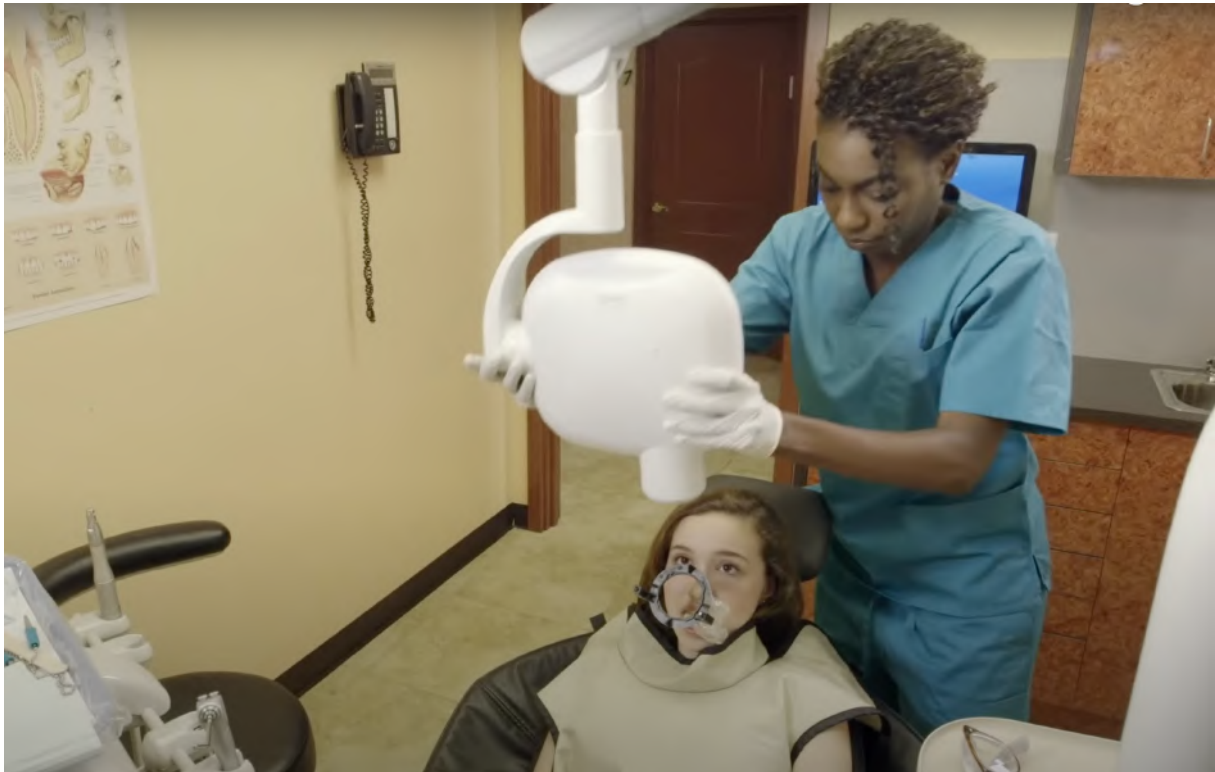

Abbildung 29: *Hurt Fillings* (2014). Standbild Filmminute 00:05:44

Hurt Fillings (2014), USA, J: 2014, G: Kurzfilm/Komödie, P: keine L: 12 (2 Minuten), R: Matthew Chin-Quee, K: Doyle Newmyer, DB: Matthew Chin-Quee, D: Rocio Mendez (Zahnärztin), GB: Füllungstherapie im Seitenzahnbereich des Ober- und Unterkiefers

Noch bevor Diana Zeit hat zu widersprechen, hat sie schon die Filmhalterung in ihren Mund. Anschließend verlässt Dr. Rothblatt den Raum und schießt das Bild. Auf dem PC öffnet sie das Röntgenbild, ein OPG, und stellt fest, dass Diana zahlreiche Füllungen braucht. Diese traut ihr zunächst nicht, lässt sich dann aber überreden. Nach der Behandlung spült die junge Patienten aus und begutachtet die neuen Amalgamfüllungen an all ihren Seitenzähnen.

Auswertung

Die Einrichtung der Filmpraxis scheint überholt: Das Wartezimmer erinnert auf dem ersten Blick eher an den Wartebereich eines Bürgeramts. Das Behandlungszimmer selbst wirkt für die Zeitverhältnisse entsprechend gut ausgestattet; es ist allerdings nicht hochmodern. Was dem Zuschauer zudem sofort ins Auge fällt, ist die Tatsache, dass die Behandlung durch eine afroamerikanische Frau durchgeführt wird; bisher

wurde der zahnmedizinische Berufsstand in Filmen zum Großteil von angloamerikanischen Männern repräsentiert. Filme wie *Ghost Town*, *Reign Over Me* und *Snowdogs* stellen die einzigen Ausnahmen dar, denn in diesen werden Zahnärzte mit Migrationshintergrund präsentiert. Auch Frauen als Zahnärztinnen wurden schon auf der Leinwand präsentiert (vgl. *The Secret Lives Of Dentists*, *Horrible Bosses*), jedoch war es im besprochenen Zeitraum bisher nie nachweisbar, dass eine afroamerikanische Frau die Rolle einer Zahnärztin, gar einer Praxisinhaberin spielt. Womöglich liegt diesem Sachverhalt folgende Tatsache zugrunde: Auch in Realität üben dunkelhäutige Menschen in der USA im Verhältnis zu ihrem Bevölkerungsanteil seltener den zahnmedizinischen Beruf aus.¹³⁶ Zudem ist die Zulassungs- und Abschlussrate nicht proportional zur ihrer Anzahl in der Bevölkerung.¹³⁷ Das Drehbuch selbst wirft allerdings einige Fragen bezüglich der Seriosität der Behandlung auf. Noch vor einer klinischen Inspektion erstellt die Zahnmedizinerin Röntgenbilder und holt dafür nicht ein mal das mündliche Einverständnis Dianas hierzu ein. Im Gegensatz dazu wird heutzutage in Deutschland der patientenzentrierten, partizipativen Entscheidungsfindung ein großer Wert beigemessen.¹³⁸

Zudem wird durch Filmeffekte fälschlicherweise suggeriert, dass bei der Nutzung eines dentalen Tubusgeräts der ganze Körper bestrahlt wird. Als die Ärztin dann noch das geschossene Bild am PC öffnet, sieht man statt eines Zahnfilms ein OPG; dieser Fehler fällt dem Otto Normalkinobesucher vielleicht nicht auf, ist jedoch für ein fachkundiges Auge sofort zu erkennen. Eine weitere nennenswerte Sequenz ist das Gespräch zwischen Diana und dem männlichen Patienten im Wartezimmer. Der Gesprächsinhalt zeigt Unmut und Misstrauen gegenüber Zahnärzten: Vor allem die Fluoridierung ist auch heute noch in bestimmten Kreisen von einigen Menschen eine vermeintlich gefährliche Behandlungsmethode. Aus wissenschaftlicher Sicht gibt es

¹³⁶ American Dental Association 2021

¹³⁷ Wilson 2014

¹³⁸ Wicht und Noack 2016

für diese Theorien im Bezug auf die zahnmedizinische Indikation und die Kosten/Nutzen-Bewertung keine Bedenken.¹³⁹

4.5.8. *Horrible Bosses 2/Kill the Boss 2 (2014)*

Ähnlich wie die erste Produktion ist *Horrible Bosses 2* eine komödienhafte „abgedreht-anarchische Kriminalgeschichte“,¹⁴⁰ in der die drei Freunde Nick, Kurt und Dale versuchen sich neben ihrem Angestelltendasein mit einer Geschäftsidee selbständig zu machen. Als sie einen passenden Investor finden, entpuppt sich dieser als korrupt und intrigant. Um sich vor der bevorstehenden Insolvenz zu schützen, entführen die drei Freunde den Sohn des Investors in der Hoffnung, dass sie mit dem Lösegeld ihre Firma retten können.

Szenenanalyse

Auch in diesem Teil tritt wieder die Figur der nymphomanischen Zahnärztin Dr. Harris auf. Es wird zwar keine zahnmedizinische Behandlung inszeniert, jedoch findet abends ein Treffen ihrer Selbsthilfegruppe in der Praxis statt. Die Räumlichkeiten vermitteln einen hochmodernen Eindruck. Von Minute 00:37:00- 00:38:00¹⁴¹ sieht der Zuschauer die Mitglieder der Gruppe in einem Stuhlkreis sitzend über ihre Probleme sprechen. Es handelt sich hierbei höchstwahrscheinlich um den Wartebereich der Praxis. Im Hintergrund sind ein großes Aquarium, Pflanzen in Vasen, ein Wasserspender und auch Regale mit Ordnern hinter der Rezeptionstheke zu erkennen. Aufgehängte Bilder untermauern die edle Einrichtung. Die Außentür der Filmpraxis ist mit einem Code abgesichert.

¹³⁹ mg 2014

¹⁴⁰ Diekhaus (o. J.)

¹⁴¹ Minutenangaben beziehen sich auf den Originalfilm auf Netflix *Kill the Boss 2* USA, Warner Bros., 2014

Als das Treffen vorbei ist, ergreift die Sexsucht Dr. Harris und sie versucht Nick, der am Treffen teilnahm, zu verführen. Dabei möchte sie den Geschlechtsverkehr mit ihm auf dem zahnärztlichen Behandlungstuhl ausführen. Die Sequenz endet damit, dass Dale und Kurt eine Lachgasmaske aus der Praxis stehlen.



Abbildung 30: *Horrible Bosses 2* (2014). Standbild Filmminute 00:45:47

Horrible Bosses 2 (2014), USA, J: 2014, G: Filmkomödie, P: Warner Bros. Pictures, L: 104, R: Sean Anders, K: Christopher Lennertz, DB: Sean Anders, D: Jason Bateman, Charlie Day, Jason Sodeikis, GB: keine

Auswertung

Im Gegensatz zum ersten Teil wird keine zahnmedizinische Behandlung präsentiert. Die moderne und hochwertige Ausstattung der Praxis geht mit dem steigenden Bewusstsein für modernes Marketing ein her. Praxisausstattung und Optik können positive Effekte auf die Akquisition von neuen Patienten haben und gewinnen im 21. Jahrhundert immer mehr Bedeutung. Dies liegt auch am wachsenden Bewusstsein für Ästhetik.¹⁴²

Die Zahnärztin wirkt aufgrund ihres Verhaltens sehr triebhaft und unkontrolliert. Das Drehbuch wirft so einen Schatten auf ihre Seriosität als Medizinerin.

¹⁴² Baer 2018

4.5.9. *A Cure for Wellness* (2016)

Der amerikanisch-deutsche Horrorfilm *A Cure for Wellness* (engl. für „ein Heilmittel gegen Erholung“) führt den Zuschauer durch „eine kafkaesk-monströse Welt“.¹⁴³

Der aufstrebende New Yorker Banker Lockhart wird damit beauftragt seinen Firmenchef aus einem Schweizer Resort zurückzuholen, da dieser zuvor in einem kryptischen Brief an seine Firma seinen Rücktritt erklärt hat. Auf dem Weg zur besagten Anlage bemerkt Lockhart schnell, dass es sich um einen mysteriös-gruseligen Ort handelt, denn selbst die einheimische Bevölkerung scheint nicht gut auf die Heilanstalt zu sprechen zu sein.

Im Resort, welches den Charakter eines „stalinistischen Umerziehungslagers“¹⁴⁴ hat, werden verbotene Experimente an Patienten durchgeführt mit dem Ziel, ein Lebenselixier zu entwickeln. Der Klinikleiter Dr. Volmer nimmt auch den jungen Banker als Patienten auf, weil sich dieser auf dem Weg in ein nahe gelegenes Dorf verletzt hat. Bald findet sich der Unglückliche als Gefangener in der Anstalt wieder und wird massivster Folter ausgesetzt.

Szenenanalyse

Durch die Verwendung des vergifteten Klinikwassers hat sich Lockharts Zahn gelockert. Diesen zieht der Gefangene vor dem Spiegel selbstständig in Gänze heraus (Minute 01:26:00¹⁴⁵). Es handelt sich dabei um den rechten Eckzahn (Zahn 13). In der anschließenden Sequenz schleicht er sich durch die Gänge des Klinikgebäudes und wird vom Klinikleiter Dr. Volmer und seinen Wärtern erwischt. Um einen erneuten Ausbruchversuch des Flüchtigen zu verhindern, wird dieser festgenommen, zu einem hauseigenen Zahnarzt gebracht und im Anschluss gefoltert. Von Minute 01:36:00-01:39:00 wird dem Zuschauer die zahnärztliche Horrorszene präsentiert. Lockhart sitzt mit eingegipstem Bein auf einem Behandlungsstuhl, an dessen Seite eine

¹⁴³ Lexikon des internationalen Films (m)

¹⁴⁴ Klingensmaier 2017

¹⁴⁵ Die Minutenangaben beziehen sich auf den Originalfilm *A Cure for Wellness* USA, 20th Century Fox Home Entertainment, 2016

gesonderte Operationsleuchte mit daran fixierten Bohrern aufgestellt ist. Hinter ihm haben sich zwei Wärter positioniert.

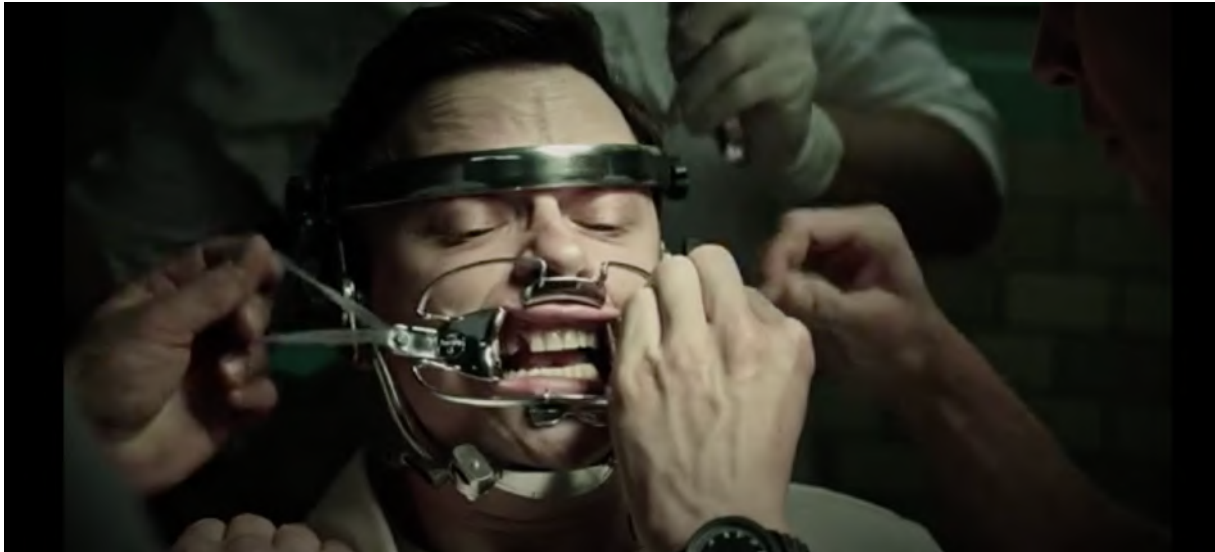

Abbildung 31: *A Cure for Wellness* (2016). Standbild Filmminute 01:37:22

A Cure for Wellness (2016), USA, J: 2016, G: Thriller/Horror, P: New Regency Productions, L: 147 (3 Minuten), R: Gore Verbinski, K: Benjamin Wallfisch, DB: Justin Haythe, D: Dane DeHaan (Patient), Jason Isaacs, GB: Folter an Zahn 21, linker Oberkiefer, zweiter Quadrant

Das Behandlungszimmer vermittelt durch die dürrtliche Beleuchtung einen dunklen und kalten Eindruck. An den Wänden befinden sich zudem Regale, auf denen Werkzeuge, Okkludatoren¹⁴⁶ und andere, wahrscheinlich medizinische, Utensilien liegen.

Auf einer der vielen Arbeitsflächen ist ein Glasbehälter mit sehr vielen extrahierten Zähnen zu erkennen. Der Zahnarzt selbst trägt Handschuhe und ein weißes Hemd, um welches er eine schützende Schürze gebunden hat. Er wird als sehr ruhig und kalt inszeniert und erwartet die Antwort des Klinikleiters, wie viel Zähne er denn verletzten solle. Der im Stuhl sitzende Patient wird von den Wärtern wehrlos gemacht: Er wird an Armen und Beinen festgebunden und der Kopf an der Kopfstütze fest fixiert. Im Anschluss werden ihm vom Behandler beide Wangen mit zahnärztlichen Hebeln abgehalten und eine Mundsperrre eingeführt (Abbildung 31).

Das Geschrei Lockharts bleibt ungehört. Nachdem sich der Zahnmediziner Schutzbrille und Mundschutz anlegt, führt er ein rotierendes Handstück samt Bohraufsatz in die Nähe von Lockharts Frontzähnen. Bei dem dargestellten Bohrer

¹⁴⁶ Okkludatoren werden im zahntechnischen Labor zur Fixierung von Abdruckmodellen genutzt

handelt es sich nicht um einen herkömmlichen Zahnarztbohrer, sondern um ein Laborhandstück, welches zur Bearbeitung von Werkstoffen genutzt wird. Der „Behandler“ penetriert den linken Frontzahn (Zahn 21) des Patienten wobei dieser laut aufschreit, als der Bohrkopf sich in den Zahn vertieft. Aus dem Sulkus und dem Zahninneren spritzt nun Blut heraus und es entsteht aufgrund der erzeugten Hitze Rauch. Schließlich durchbohrt der Tyrann den Zahn von vestibulär nach dorsal und das Blut spritzt in das Gesicht des Malträtierten.

Auswertung

Gemessen am Produktionsjahr des Streifens wird die zahnmedizinische Ausstattung als sehr rudimentär und altmodisch präsentiert. Die Figur des Zahnarztes erfüllt die Rolle des furchteinflößenden Behandlers, der sein Wissen nutzt, um seinem Opfer unvorstellbares Leid zuzufügen. Der Stereotyp des gefährlichen Folter-Zahnarztes wird damit erneut aufgegriffen. Diese furchteinflößende Darstellung eines Zahnmediziners findet man sowohl in älteren amerikanischen Filmen wie *The Marathon Man* (1976) oder *The Dentist* (1996), als auch in neueren wie *Emptied* (2014). Nicht zuletzt wird der gruselige Charakter in *A Cure for Wellness* durch die geringe Belichtung so wie die Nutzung von kalten Farbtönen und schaurigen Hintergrundgeräuschen erzeugt.

4.5.10. Message from the King (2016)

Der vorliegende Action-Thriller erzählt die Geschichte des aus Südafrika stammenden Jacob King, der nach Los Angeles in die USA reist, um seine Schwester zu finden und — wie sich später herausstellt — ihren Tod zu rächen. King, die Hauptfigur, erhält eine Nachricht seiner ausgewanderten Schwester Bianca, welche ihm mitteilt, dass sie in Schwierigkeiten stecke und gewisse Leute sie verfolgen. Als südafrikanischer Taxifahrer getarnt, reist der Bruder nach Los Angeles, um der Sache auf den Grund zu gehen. Er mietet sich für die Kürze der Zeit ein Zimmer in einem heruntergekommenen Motel und macht sich auf die Suche: Seine erste Station ist die

letzte ihm bekannte Adresse seiner Schwester. Dort erfährt er von einer Nachbarin, dass Bianca nicht mehr dort lebe, sondern seit längerem ausgezogen sei. Außerdem erhält er eine Tüte mit einigen Habseligkeiten der Verschwundenen, mit deren Inhalt sich Jacob durch die Untergrundkreise von Los Angeles navigiert. So findet der Besorgte belastbare Daten, die zu einem kriminellen Clan und zur Adresse eines dubiosen Zahnarztes führen. Durch einen Zufall bekommt er den Ratschlag in einem Leichenhaus nachzuschauen, wo er letztendlich den verstümmelten und malträtierten Leichnam seiner Schwester findet. Es wird schnell klar, dass eine ganze Reihe hochrangiger Männer hinter dem Mord steckt. Diese findet der Rächer und tötet sie einen nach dem anderen.

Szenenanalyse

Von Minute 00:39:00 bis Minute 00:41:00 besucht Jacob die Zahnarztpraxis von Dr. Wentworth, welche sich in der Luxusgegend Beverly Hills befindet. Der pompöse Charakter der Umgebung setzt sich bei der Innenansicht der Filmpraxis fort: Der Patient wird von einer edel gekleideten Sekretärin im modern ausgestatteten Wartezimmer empfangen. An der Wand hinter der Rezeption ist der Name des Inhabers in silbernen Buchstaben montiert. Zudem schmückt das Porträt einer lächelnden Frau den Raum. Selbst die Sitzmöglichkeiten — hochwertige Ledersessel — untermauern den hochwertigen Gesamteindruck. Im lichtdurchfluteten Behandlungszimmer lassen sich ein Behandlungsstuhl und eine verglaste Zimmerwand erkennen, an den übrigen Wänden werden Diplome dargestellt. Dr. Wentworth, ein Mann mittleren Alters, trägt während der Behandlung ein Hemd mit einer Anzughose. Da Jacob den Anamnesezettel anfangs nicht ausgefüllt hat, beginnt der Arzt zunächst mit der Untersuchung der Oberkiefermolaren. Dafür wird der Patient ohne Schürze aufrecht sitzend gelagert (ca. 110 Grad).

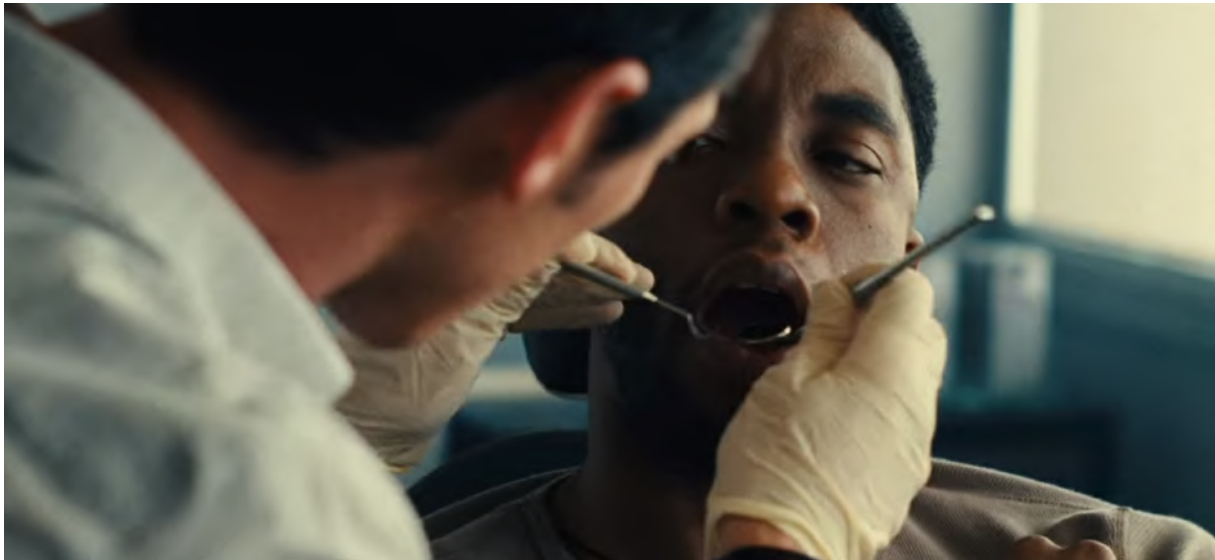

Abbildung 32: *Message from the King* (2016). Standbild Filmminute 00:39:51

Message from the King (2016), USA, J: 2016, G: Thriller, P: New Regency Productions, L: 102 (1 Minute), R: Fabrice Du Welzi, K: Vincent Cahay, DB: Oliver Butcher, D: Chadwick Boseman, Luke Evans (Zahnarzt), GB: Kontrolluntersuchung

Der Behandler trägt bis auf Handschuhe keine weitere Schutzkleidung und inspiziert den Patientenmund mit einer gekrümmten Sonde und einem Mundspiegel (Abbildung 32). Bei der Sonde kann es sich um eine Furkationssonde handeln.¹⁴⁷ Die visuelle Inspektion bleibt ohne pathologischen Befund, weshalb der Zahnarzt Röntgenbilder anfertigen möchte.

Auswertung

Es wird schnell deutlich, dass es sich bei der Figur von Dr. Wentworth um einen Zahnarzt für wohlhabende Menschen handelt. Entsprechend der Entwicklung der Zahnmedizin spielt Ästhetik eine zunehmend wichtige Rolle. Vor allem liquide „Kunden“ möchten schöne und gesunde Zähne haben, da diese auch ein Ausdruck ihres Wohlstandes und Lebensstils sind.¹⁴⁸ Dafür sind sie bereit Mehrkosten auf sich zu nehmen, die ein/e Zahnarzt/ärztin von Menschen aus der sozialen Mittel- und Unterschicht niemals verlangen könnte. Der Zahnmediziner wird im Film als finanziell gut situiert präsentiert: Nicht zuletzt ist dies an seiner Kleidung, Praxisausstattung und

¹⁴⁷ Zahnärztliches Instrument zur Messung des parodontalen Knochenabbaus

¹⁴⁸ Blatz et al. 2019

seinem Auto sichtbar. Das Stereotyp des reichen Zahnmediziners wird also auch in diesem Film bedient.

Zwar findet abseits der zahnmedizinischen Erstuntersuchung keine gesonderte Therapie statt, dennoch gewähren die Szene und der Charakter des Zahnarztes mögliche Einblicke in die betriebswirtschaftliche Kulisse hinter einer Praxis. Dr. Wentworth selbst verkörpert unverkennbar Eigenschaften wie Gier und Ruchlosigkeit, da er zwecks Erlangung von Reichtum im wahrsten Sinne des Wortes „über Leichen geht“.

Erstaunlich ist die Tatsache, dass der vorliegende Film nur online auf der Streaming-Plattform Netflix veröffentlicht wurde. Diese gewinnt immer mehr an Bedeutung als Mediendienst und ist schon heute mit über 170 Millionen Abonnenten die weltweit größte Streaming On-Demand Plattform.¹⁴⁹

4.5.11. Three Billboards Outside Ebbing, Missouri (2017)

„Lustig, atemberaubend und schön“.¹⁵⁰ Mit diesen Worten wird die vorliegende Produktion von Kritikern gewürdigt. Hauptdarstellerin Mildred Hayes' Tochter wird unweit ihres Wohnortes vergewaltigt und ermordet. Die örtliche Polizei unternimmt jedoch keine großartigen Anstrengungen, um den Fall zu lösen oder gar ein Ermittlungsverfahren einzuleiten. Aus diesem Grund ergreift Hayes Eigeninitiative und mietet drei Werbeschilder am Ortsausgang an: Auf diesen lässt sie kritische Sprüche gegen den Ortssheriff anbringen, weshalb dieser gezwungenermaßen die Ermittlungen aufnimmt. Die Diskrepanzen zwischen der örtlichen Exekutive und der Einzelgängerin entfachen einen Kleinkrieg und führen zu Affekthandlungen auf beiden Seiten. Im Verlauf des Films zeigen sich „tiefer Schmerz und lakonisch-

¹⁴⁹ Menges 2020

¹⁵⁰ White 2018

trockener Humor, unerwartete Wendungen und ein[...] organische[r] Handlungsfluss“.¹⁵¹

Szenenanalyse

Die alleinstehende Mutter Mildred Hayes ist zwecks einer anstehenden Behandlung beim ortsansässigen Zahnarzt. Dieser wird dem Zuschauer als adipös und eher ungepflegt präsentiert. Mitten im Praxiszimmer befindet sich der Behandlungsstuhl, auf dem die Patientin mit umgelegter Schürze positioniert wurde (ca. 140 Grad). Das Zimmer ist schlicht eingerichtet und vermittelt einen sperrigen Eindruck. An der Wand befindet sich ein Röntgentubusgerät. Zudem sind während der gesamten Sequenz keine weiteren Mitarbeiter in Szene gesetzt. Der Behandler selbst trägt außer einem weißen Kittel keine zusätzliche Schutzkleidung: Ohne Handschuhe greift er direkt zum elektrisch betriebenen Bohrer und möchte mit der Therapie beginnen, als die Patientin ihn dazu auffordert, sich doch bitte zunächst die Situation im Mund anzuschauen (Abbildung 33). Daraufhin blickt der Zahnmediziner verdutzt, inspiziert grob und oberflächlich die Zähne und teilt der Patientin lustlos mit, dass der Zahn gezogen werden müsse. Erneut greift er unmittelbar zum Bohrer und wird infolgedessen ein zweites Mal von Hayes unterbrochen, die sich zuvor eine Betäubung mit „Novocaine“ wünscht. Seinem Beistelltisch entnimmt der voreilige Zahnarzt eine Betäubungsspritze, hält mit seinen bloßen Händen die Wangen ab und injiziert auf Höhe eines Unterkiefereckzahnes im rechten Winkel zu diesem die Lösung in das Zahnfleisch. Im Anschluss teilt er der Frau mit, dass einige Minuten bis zum Einsetzen der Betäubung vergehen müssen, beginnt jedoch selbst nach wenigen Sekunden die Turbine einzuschalten. Dabei reißt ihm die Patientin das Winkelstück aus der Hand und bohrt mit diesem durch seinen Daumen, sodass dieser anfängt zu bluten. Der „Behandler“ fällt zu Boden und Hayes spuckt ihn anschließend an (Minute 00:25:31-00:27:00).

¹⁵¹ Fiedler (o. J.)



Abbildung 33: *Three Billboards Outside Ebbing, Missouri* (2017). Standbild
Filmminute 00:26:04

Three Billboards Outside Ebbing, Missouri (2017), USA, J: 2017, G: Thriller/Drama,
P: Blueprint Pictures, L: 116 (1 Minute), R: Martin McDonagh, K: Carter Burwell, DB:
Martin McDonagh, D: Frances McDormand, Woody Harrelson, GB:
Infiltrationsanästhesie, rechter Unterkiefer, vierter Quadrant

Auswertung

Der Filmzahnarzt vermittelt einen eher groben und unhygienischen Eindruck: Er trägt während der Behandlungssequenz weder Handschuhe oder Mundschutz noch eine Schutzbrille. Zudem behandelt er die Patienten aufgrund persönlicher Abneigung sehr unprofessionell. Ohne eingehende Untersuchung entscheidet er sich sofort dazu, den Zahn zu extrahieren, obwohl dieses Vorgehen in der modernen Zahnheilkunde die Ultima Ratio darstellt. Auch eine Betäubung wird nicht selbstständig angeboten, sondern muss von Hayes eingefordert werden. Fragwürdig ist neben der Nutzung eines Bohrers zu Beginn einer Extraktion auch die Injektionstechnik: Statt in die Umschlagfalte des Unterkiefers einzustechen, sticht der Behandler fehlerhaft im 90 Grad-Winkel zum Eckzahn in die Gingiva.

Durch den regelmäßigen Wechsel verschiedener Einstellungsgrößen, Kameraperspektiven und – bewegungen werden im Handlungsverlauf ständig spannende Momente zwischen den ruhigen Sequenzen erzeugt. Die Kombination aus

„Anklängen von Leid, Mitgefühl und Buße, die nachhaltig in Erinnerung bleiben“¹⁵², machen den Film so ausdrucksstark.

4.5.12. Zwischenfazit

Die vorliegenden Filme geben die Tendenzen und Entwicklungen der Zahnheilkunde während der besprochenen Zeitperiode recht anschaulich wider.

Moderne Praxiseinrichtungen gewinnen an Bedeutung und die Zahnärztinnen und Zahnärzte werden dem Zuschauer zumindest optisch größtenteils als sehr sozial arriviert präsentiert (vgl. *Message from the King*, *Kill The Boss 2*). Allerdings lässt sich auch beobachten, dass diese vermeintlich moderne Ausrichtung von Zahnarztpraxen zumindest im Film tatsächlich sehr ortsabhängig ist. Praxen in etwas abgelegenen, dezentralen Ortschaften sehen im Vergleich zu Stadtpraxen alt und überholt aus (vgl. *Three Billboards Outside Ebbing, Missouri*).

¹⁵² Rooney 2017

5. Diskussion

5.1. Cineastische Auswertung

In der vorliegenden Ausarbeitung wurden nach ausgiebiger Recherche (siehe Tabelle 1) insgesamt 38 Spielfilme aus US-amerikanischer Produktion und Co-Produktion (vgl. Kap. 3, Gliederung) ausfindig gemacht, für die es Anhaltspunkte auf Zahnarztrollen gab. Lediglich ein Film (*Consequence* aus dem Jahre 2003) konnte trotz aller Mühen nicht besorgt werden.¹⁵³ Die Gesamtzahl der beschafften Produktionen beläuft sich also auf 37.

Eine Bedingung für die Aufnahme in die Untersuchung war (1.) die Inszenierung einer zahnärztlichen Behandlungssequenz oder das Vorkommen einer Zahnarztfigur. Ebenso musste (2.) die Filmbehandlung von einem/r bezüglich seiner/ihrer Rolle als „qualifiziert“ präsentierten Zahnarzt/-ärztin durchgeführt werden. Von Laien durchgeführte Maßnahmen wurden zwar erwähnt und kurz besprochen, jedoch nicht näher analysiert. Drei Filme entsprachen nicht den geforderten Kriterien (*Coffee and Cigarettes*, *Tooth Fairy*, *Tooth Fairy 2*) und in zweien wurde die Behandlung von Dilettanten durchgeführt (*Cast Away*, *The Man*); 32 Produktionen enthielten mindestens eine zahnärztliche Figur und in 27 davon wurde eine Behandlungsszene präsentiert. Diagramm 2 veranschaulicht die Chronologie des Zahnarzt-Motivs im US-Spielfilm (Zeitraum 2000-2017), die Verfügbarkeit entsprechender Werke sowie das Vorkommen einer zahnärztlichen Figur.

¹⁵³ Diese Produktion wird nur für Diagramm 2 berücksichtigt und fließt nicht in die weiteren Evaluationen ein

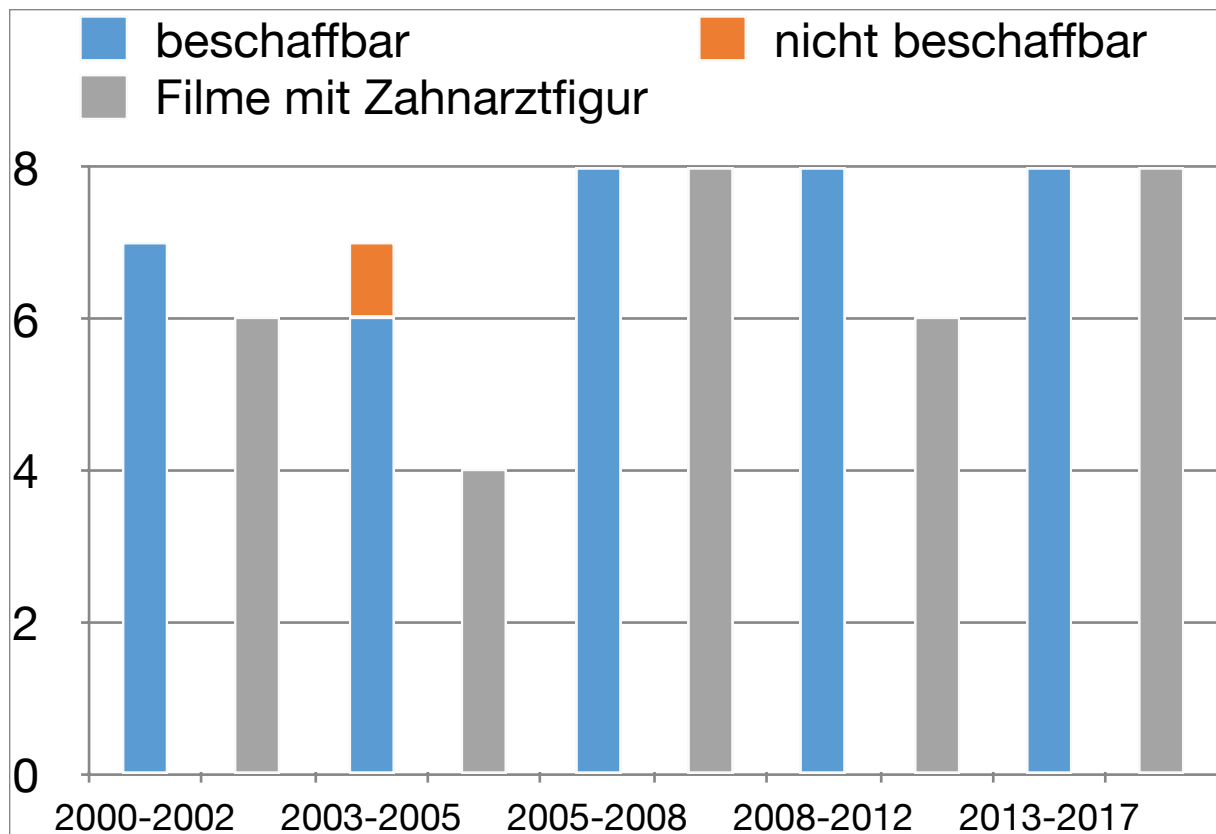


Diagramm 2: Chronologie der Filmverfügbarkeit und das Vorkommen einer Zahnarztfigur (n=38)

Seit dem Jahr 2000 lässt sich eine Regelmäßigkeit im Vorkommen von Zahnärzten in amerikanischen Kinofilmen erkennen. Kleinere Unterschiede zwischen den Jahreszahlen sind trivial und können schwer erklärt werden. Um genaue Parallelen zur Vergangenheit aufzustellen, wäre allerdings die Betrachtung des Zeitraums vor 2000 unabdingbar.

Ein Vergleich lässt sich allenfalls zu den Resultaten der Arbeit von Petzke (2009) ziehen. Er hat von 54 ausfindig gemachten deutschen Kinofilmen 16 nicht beschaffen können.¹⁵⁴ Demgegenüber lässt sich eine bessere Beschaffbarkeit US-amerikanischer Filme feststellen. Zudem ist auch das Verhältnis von nachweisbaren und letztendlich beschaffbaren Streifen im Bereich der US-Produktionen wesentlich höher.¹⁵⁵ Dieser Diskrepanz zwischen den beiden Ländern liegt sicherlich einerseits der Krieg in Deutschland, der viele Archive zerstört hat, zugrunde. Andererseits spielt auch

¹⁵⁴ Petzke 2009, S.68

¹⁵⁵ Petzke 2009, S.68

schlicht und ergreifend der Untersuchungszeitraum eine außerordentlich wichtige Rolle: Die zunehmende Technisierung und Digitalisierung ermöglicht eine viel bessere Konservierung und Bereitstellung von Medien. Wie in den vorherigen Kapiteln bereits ausgiebig erläutert, ermöglichen Datenbanken und Plattformen wie youtube.com, Netflix oder auch Amazon einen sehr einfachen Zugriff auf entsprechende Filme.

Bezeichnend hierfür ist auch, dass in dem hier besprochenen Zeitraum zwischen 2000 und 2017 38 Produktionen auffindbar und 37 zu beschaffen waren. Im Gegensatz hierzu waren in Deutschland in einem Zeitraum von 102 Jahren (1903-2005) lediglich 54 Filme ausfindig zu machen.¹⁵⁶ Dieser Unterschied ist natürlich auf die neuen Methoden, aber auch auf die starke amerikanische Filmindustrie zurückzuführen, die global den größten Markt für Filmunterhaltung versorgt.¹⁵⁷

Hinsichtlich des Filmgenres lässt sich im besprochenen Zeitraum eine eindeutige Tendenz erkennen. In allen hier untersuchten Zeitabschnitten tritt die Zahnarztfigur am häufigsten in Komödien auf. Diese wird durch die zahlenmäßig deutlich geringer vertretenen Filmgenres Drama und Horror, gefolgt von Thriller und Kinderfilmen, ergänzt. Die kleinsten Untergruppen stellen Western (*Django Unchained*) und Action (*Pearl Harbor*) mit jeweils einem einzigen Film dar (Diagramm 3).

¹⁵⁶ Petzke 2009, S.68

¹⁵⁷ Weidenbach 2022

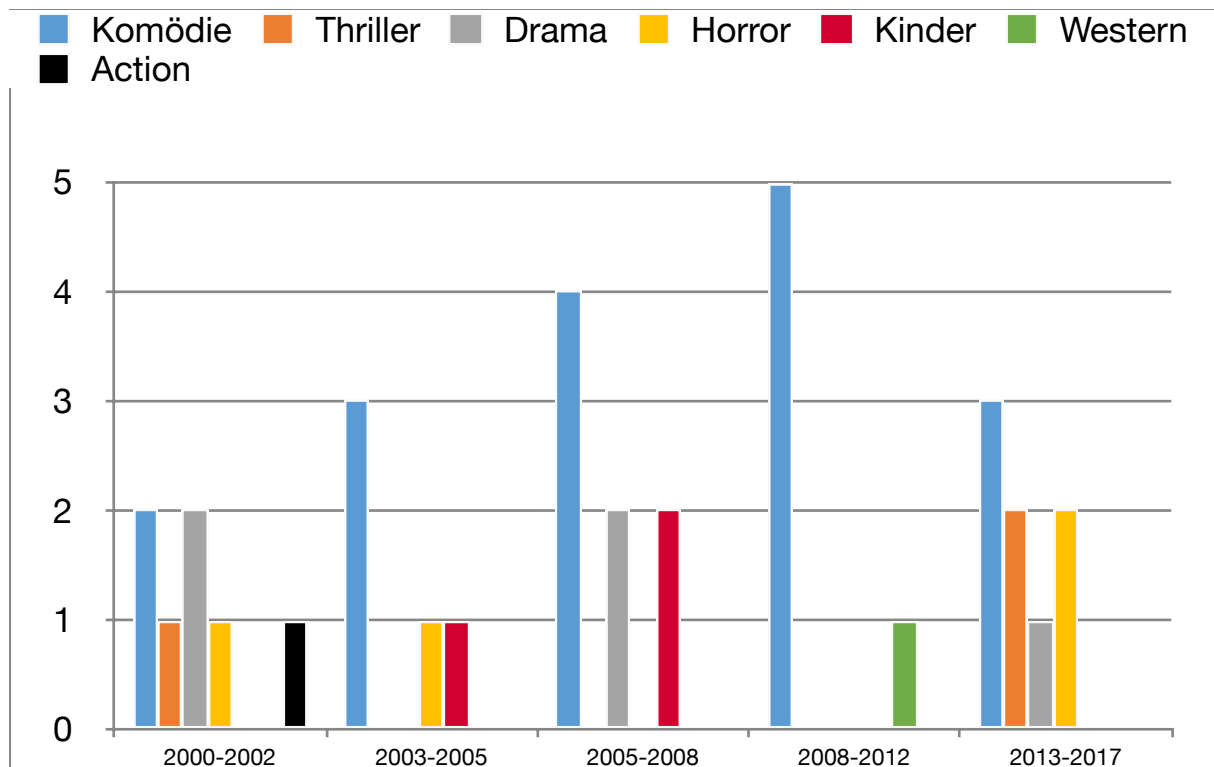


Diagramm 3: Genreverteilung (n=34, folgende Filme ausgeschlossen: Coffee and Cigarettes, Zahnfee 1 & 2)

Es scheint so, als ob sich Filmemacher das breite Spektrum einer zahnmedizinischen Behandlung für die Inszenierung diverser Sequenzen zu nutze machen. Durch die Verwendung von Anästhesiemitteln mittels Spritzen oder Lachgas lassen sich sowohl witzige (z.B. *Hangover 2*, *Kill the Boss*, *Horton hears a Who!*) als auch angsteinflößende Bilder auf die Leinwand bringen (*Final Destination*). Auch der zahnärztliche Bohrer und die Extraktionszange scheinen beliebte Mittel für die Darstellung furchterregender Szenen zu sein. In Filmen wie *A Cure for Wellness* oder *Emptied* werden diese Instrumente für brutale Foltermethoden zweckentfremdet.

5.2. Medizinische Auswertung

Das neue Zeitalter, d.h. die Produktionsjahre ab 2000, lässt eine eindeutige Tendenz in Richtung konservativer und erhaltender Zahnmedizin erkennen. Extraktionen stellen nur noch die Ultima Ratio dar. Bevorzugt wurden minimalinvasive Lösungen, Patientenaufklärung und prophylaktische Maßnahmen zum möglichst langen Erhalt des eigenen Gebisses. Diagramm 4 stellt diesen Sachverhalt im Überblick dar.¹⁵⁸

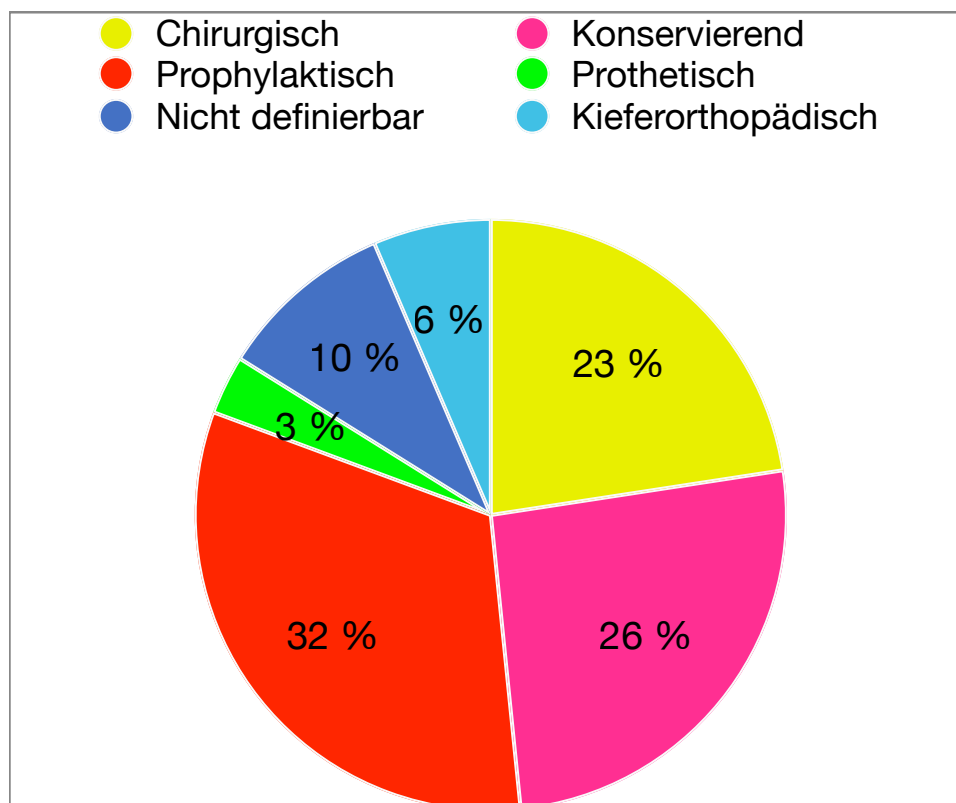


Diagramm 4: Art der Behandlung (n=31, in den Filmen Findet Nemo und Spirit of a Denture wurden mehrere Therapieformen angewandt)

Anzumerken ist zu dieser Verteilung jedoch, dass 43% der Behandlungen aus dem Spektrum der Chirurgie tatsächlich Foltersequenzen darstellen und insofern nicht repräsentativ für die zu der Zeit üblichen Therapieformen sind. Berücksichtigt man diesen Sachverhalt und stellt diese Werte den Daten aus dem deutschen Kino

¹⁵⁸ Das Diagramm bezieht sich auf die 27 Filme mit einer zahnmedizinischen Behandlungssequenz und dem simultanen Vorkommen einer Zahnarztfigur. Werden in einem Film mehrere Therapieformen in gleicher Häufigkeit gezeigt, fließen alle dargestellten Behandlungen jeweils einmal in die Wertung ein.

gegenüber¹⁵⁹, so lässt sich a) eine Abnahme an chirurgischen Behandlungen, b) eine deutliche Zunahme der Prophylaxe-Sequenzen und c) ein ungefähres Gleichbleiben der konservierenden Behandlung erkennen.

In neun Produktionen wird die Zahnarztfigur bei der Behandlung von einer Assistenz unterstützt und in 17 arbeitet sie ohne zusätzliche Hilfe. Darüber hinaus wird in vier Fällen¹⁶⁰ eine Kinder- bzw. Jugendlichenbehandlung inszeniert. Bezüglich der Anästhesie-Form wird in vier Filmen die Nutzung von Lachgassedierungen und in fünf anderen die Betäubung mittels Spritze dargestellt. Des Weiteren finden in zwei weiteren Fällen alternativmedizinische Methoden wie Hypnose (*Thumbsucker*) oder Reiki (*Touch Feely*) Anwendung zur Schmerzausschaltung. Zahnmedizinische Eingriffe im Oberkiefer wurden — im Gegensatz zur früheren fast doppelt so häufig wie im Unterkiefer präsentiert; im deutschen Kino sei dieses Verhältnis laut Petzke eher ausgewogen gewesen.

Ein weiterer nennenswerter Punkt ist zudem die zahnmedizinische Aussagekraft der abgehandelten Plots. Auf einer Seite werden vor allem in Komödien und Horrorstreifen die dargestellten Behandlungen hinsichtlich ihrer fachlichen Korrektheit ad absurdum geführt: sei es durch die Missachtung der Patientensicherheit bei der Lachgasverwendung¹⁶¹, die Nutzung falscher Einstichstellen bei der Lokalanästhesie¹⁶² oder das Extrahieren von Zähnen ohne Indikation als Akt der Rache¹⁶³.

Auf der anderen Seite gibt es durchaus Inszenierungen, in denen die Behandlungen gemäß den im Veröffentlichungsjahr üblichen Standards durchgeführt werden¹⁶⁴. Hervorzuheben ist in diesem Zusammenhang vor allem der Animationsfilm *Finding*

¹⁵⁹ Petzke 2009, S.75

¹⁶⁰ *Finding Nemo, Thumbsucker, Final Destination, Hurt Fillings*

¹⁶¹ *Final Destination, Kill the Boss, The whole ten yards*

¹⁶² *Horton hears a Who!, Three Bilboards outside Ebbing Missouri*

¹⁶³ *Emptied*

¹⁶⁴ Vgl. *The Secret Lives of Dentists, Ghost Town, Message from the King*

Nemo, in dem die Vorgehensweise des Zahnmediziners außerordentlich genau kommentiert wird, obschon es sich um einen Kinderfilm handelt.

Die Präsentation der Filmpraxis variiert je nach sozialem Status des Inhabers und ist weniger abhängig vom Produktionsjahr. So kann die Bedeutung der Praxisausstattung und von allgemeinen Hygienestandards schon in den ersten Spielfilmen des neuen Jahrhunderts höher angesiedelt sein¹⁶⁵ als gegen Ende des Beobachtungszeitraums¹⁶⁶.

Das 21. Jahrhundert hat zwar einige neue dentale Innovationen hervorgebracht (siehe Kapitel 3.2), der überwiegende Anteil des zahnmedizinischen Fortschritts ist indes auf die Weiterentwicklung bestehender Therapiekonzepte unter Nutzung der neuen technischen Möglichkeiten zurückzuführen. So wurden, wie in den vorherigen Kapiteln ausgiebig behandelt, zahnmedizinische Werkzeuge und Behandlungsgeräte im Rahmen der zunehmenden Technisierung maßgeblich verbessert.

Erfindungen wie die Intraoralkamera fanden relativ schnell ihren Weg auf die Filmleinwand: Diese wurde erst 1989 patentiert¹⁶⁷ und schon im Jahre 2002 von Steve Martin in der Rolle des Zahnarztes Dr. Frank Sangster im Thriller *Novocaine* am Film-Patienten genutzt. Wesentlich geändert hat sich allerdings auch die Praxis-IT ein Bereich, der sich zwar schlecht inszenieren lässt, allerdings aus dem Praxisalltag nicht weg zu denken ist. So waren etwa vermehrt neuartige Flachbildmonitore an den dentalen Behandlungseinheiten und in den Praxisräumlichkeiten für die Zuschauerinnen und Zuschauer zu sehen¹⁶⁸. Die zunehmende Digitalisierung hat flächendeckend den gesamten Gesundheitssektor beeinflusst und die Zahnarztpraxis blieb von diesen neuen technischen Entwicklungen nicht unberührt. Durch diesen Fortschritt waren der cineastischen Darstellung und somit der Inszenierung von Behandlung auf Leinwand kaum Grenzen gesetzt.

¹⁶⁵ *Novocaine, Snowdogs*

¹⁶⁶ *Touchy Feely, Three Billboards Outside Ebbing Missouri*

¹⁶⁷ Pentapati und Hanan 2019

¹⁶⁸ *Ghost Town, Hangover 2*

Hinsichtlich ihrer fachlichen Rolle und der Gleichwertigkeit zu Humanmedizinerinnen müssen sich die Zahnarztfiguren im Film des häufigeren despektierlichen Äußerungen stellen. Im Film *Thumbsucker* oder in der *Hangover-Trilogie* werden die Zahnmediziner des Öfteren diskreditiert und es kommt auch gelegentlich vor, dass die Kompetenz oder der Nutzen von Behandlungsmethoden per se in Frage gestellt werden.¹⁶⁹

5.3. Dramaturgische Auswertung

Das Verhältnis zwischen Haupt- und Nebenrollen fällt in den US-Filmen mit einer kleinen Mehrheit zugunsten ersterer aus.

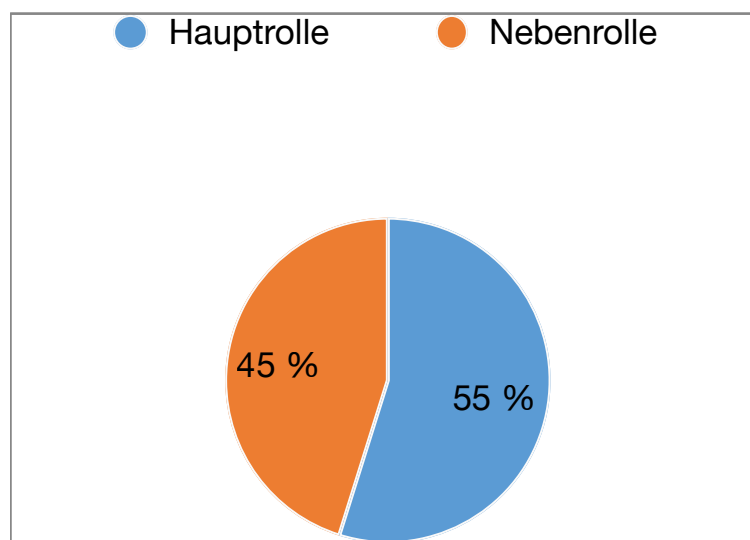


Diagramm 5: Rollenverteilung von Filmzahnärzten (n=32)

Diese Rollen werden nicht selten von preisgekrönten Schauspielern wie Steve Martin (*Novocaine*), Cuba Gooding Jr. (*Snowdogs*) oder Ricky Gervais (*Ghost Town*) bekleidet.

Wie auch im deutschen Kino bezieht sich der Großteil der ausgewerteten Filme auf die Gegenwart. Die Zahnarztfigur soll je nach Genre unterschiedliche theatralische als auch emotionale Funktionen übernehmen und eine entsprechende Wirkung auf das

¹⁶⁹ *The Secret Lives of Dentists, Hangover 2, Hurt Fillings*

Publikum haben: Vor allem in Komödien sind es oft Grobschlächtigkeit und Fahrlässigkeit als Eigenschaften, die beim Publikum für Lachen, aber auch Fassungslosigkeit sorgen sollen — sei es das Unbewachtlassen von Patienten während der Behandlung wie in *Ghost Town* und *The Whole Ten Yards* oder die missbräuchliche Nutzung von Lachgas wie in *Kill the Boss*. Diesen humorvollen Inszenierungen stehen die furchteinflößenden Behandlungssequenzen in Horrorstreifen diametral entgegen: Hier wird die Angst-Toleranz der Kinobesucher auf die Probe gestellt. Laut einem Artikel im BMC Oral Health Journal leiden nämlich 3 -16% aller Erwachsenen an Zahnarztangst. Beim Anblick der hilflos dem Terror ausgesetzten Filmpatienten ist also die Vorstellung, selbst in solch einer Situation zu sein, nicht weit entfernt. Aus diesem Grund ist es auch nicht verwunderlich, wieso viele dieser Plots eine Altersbeschränkung ab 16 Jahren haben.

Ein obszönes, allerdings durchaus nennenswertes Phänomen ist die wiederkehrende Sexualisierung der Zahnarztfigur in den Filmen. Während in einigen Plots (vgl. *Snowdogs*) männliche Zahnärzte als „Frauenmagneten“ präsentiert werden und sogar Geschlechtsverkehr mit ihren Patientinnen (vgl. *Good Luck Chuck*) haben, werden sie in anderen Streifen Opfer sexueller Übergriffe. Oft sind es Frauen, die die Behandler zu verführen versuchen (vgl. *Novocaine*, *Babel*, *Reign Over Me*). Im Film *Kill the Boss* kommt es sogar vor, dass die Praxisinhaberin ihre männliche Stuhlassistenz sexuell belästigt und nötigt.

Das Motiv der Liebesbeziehung zwischen Behandelnden und Patientinnen scheint auch im deutschen Kino, wenn auch bis 2005 selten vorkommend, durchaus nachweisbar zu sein.¹⁷⁰

5.4. Kulturhistorische Auswertung

Seit Beginn des neuen Millenniums hat sich in der cineastischen Darstellung des zahnärztlichen Berufsstandes einiges getan. Als Erstes wird hier auf das Vorkommen von Frauen in den US-amerikanischen Spielfilmen mit Zahnarzt-Motiv eingegangen.

¹⁷⁰ Petzke 2009, S.76

Dieses beschränkt sich schon längst nicht mehr nur auf die passive Sprechstundenhilfe oder Behandlungsassistentz (vgl. *Novocaine, Babel, Touchy Feely*) — nein, zunehmend werden auch Zahnmedizinerinnen oder sogar Praxisinhaberinnen präsentiert.

Im Film *The Secret Lives Of Dentists* (2000) übt eine Frau den zahnärztlichen Beruf aus und betreibt gemeinsam mit ihrem Ehemann, einem Zahnarzt, die Filmpraxis. In der Filmreihe *Kill The Boss* (2011) und *Kill The Boss 2* (2014) tritt zweimal eine selbstbewusste Frau als Zahnärztin und Besitzerin einer bestens ausgestatteten Praxis auf. Bemerkenswert ist zudem, dass in in den drei zuvor genannten Plots auch Männer den Job der Stuhlassistenz übernehmen.

Im Film *Emptied* (2014) wird erneut eine Dame als Praxisbesitzerin in Szene gesetzt und spielt erstmals das Stereotyp des furchteinflößenden Zahnarztes — in diesem Fall der furchteinflößenden Zahnärztin; bisher wurde diese Horror-Rolle ausschließlich von Schauspielern männlichen Geschlechts bekleidet. Im Film *Hurt Fillings* aus dem gleichen Jahr stellt die Präsentation einer dunkelhäutigen Schauspielerin in der Rolle der Behandlerin und Praxisinhaberin ebenfalls eine Premiere dar.

Kommen weibliche Stuhlassistentinnen oder Helferinnen vor, so werden diese in der Regel als jung und attraktiv präsentiert. Im Großen und Ganzen ist der zahnärztliche Berufszweig in den ausgewerteten US-Filmen allerdings immer noch sehr männerdominiert, obgleich der Anteil an weiblicher Besetzung sukzessive steigt. Im Vergleich zum deutschen Kino, wo der Anteil an Behandlerinnen in Zahnarztfilmen im Zeitraum von 1990 bis 2005 über 50%¹⁷¹ betrug, hinken die USA bei der Repräsentation von Zahnärztinnen in Filmen deutlich hinterher.

Des Weiteren ist auch der Großteil zahnärztlicher Darsteller angloamerikanischer Herkunft. Das Vorkommen anderer Ethnien in der Rolle des Behandlers oder der Behandlerin lässt sich nur in einigen wenigen Ausnahmen erkennen: Im Film *Snowdogs* (2002) spielt ein afroamerikanischer Schauspieler die Rolle des wohlhabenden Szenezahnarztes Dr. Ted Brooks und wird in seiner Praxis von einem

¹⁷¹ Petzke 2009, S. 71

weiteren dunkelhäutigen Zahnmedizinerkollegen unterstützt. In *Pearl Harbor* (2001) und *Babel* (2006), lassen die Drehbücher jeweils einen japanischstämmigen Mann in die Rolle des Zahnarztes treten. Indes spielt sich die betroffene Filmsequenz in der letztgenannten Produktion in Tokio ab und repräsentiert insofern nicht die amerikanische Zahnärztelandschaft.

In *Reign over me* (2007) erscheint erneut ein afroamerikanischer Zahnmediziner auf der Leinwand. Im Film *Ghost Town* (2008) wird dem Zuschauer ein Zahnarzt mit indischem Migrationshintergrund präsentiert. Eine afroamerikanische Filmzahnärztin wird erstmals 2014 im Kurzfilm *Hurt Fillings* gezeigt. Diese „Minderrepräsentation“ auf der Leinwand kann auch auf eine von der American Dental Association veröffentlichte Beobachtung zurückzuführen sein: Ethnische Minderheiten oder so genannte „People of Color“¹⁷² üben, gemessen an ihrem Bevölkerungsanteil, verhältnismäßig seltener den zahnärztlichen Beruf aus als die weiße amerikanische Bevölkerung¹⁷³; lediglich der asiatische Anteil der in den USA lebenden Menschen ist überproportional häufig unter den Behandelnden vertreten. Diagramm 5 soll einen Überblick über die Diversität im amerikanischen Zahnarztfilm verschaffen.

¹⁷² Term zur politisch korrekten Beschreibung von nichtweißen Menschen

¹⁷³ American Dental Association 2021

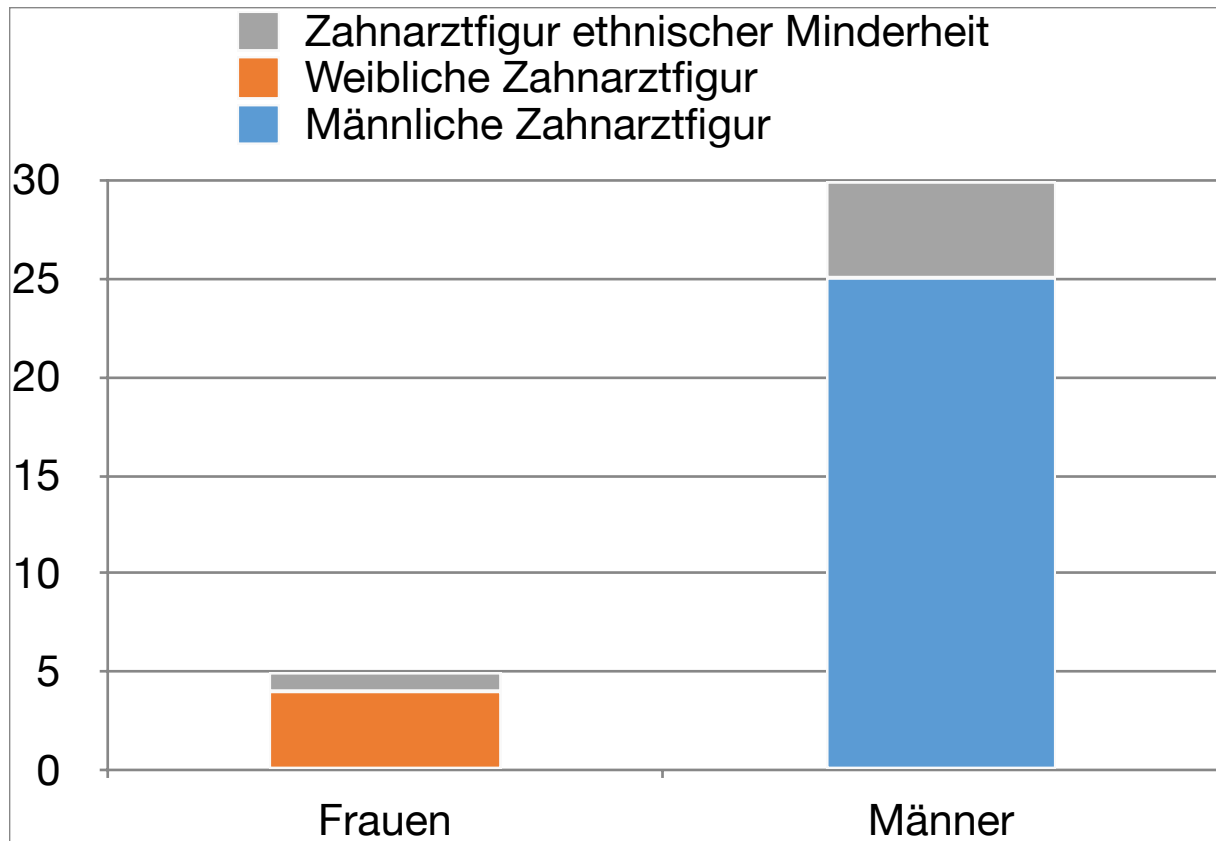


Diagramm 5: Geschlechter- und ethniespezifische Verteilung und Vorkommen von Filmzahnmedizinern in 32 analysierten Produktionen¹⁷⁴ (n=35)

Altersmäßig werden dem Publikum vorwiegend reifere Zahnarztfiguren zwischen 40 bis 60 Jahren präsentiert. Jüngere Charaktere sind wesentlich seltener vertreten und tauchen vor allem in Produktionen mit einer modernen Kulisse auf. Kommen weibliche Behandlerinnen vor, so sind diese vergleichsweise jung. Ferner sind alle dargestellten Filmzahnmediziner auch die Inhaber entsprechender Praxen.

Angestellte Zahnärzte kommen vereinzelt vor, spielen aber wenn überhaupt nur eine kurze Nebenrolle im Hintergrund.

Auch sozioökonomische und gesellschaftliche Verhältnisse lassen sich anhand der Filme beleuchten. Plots wie *Snowdogs* (2002), *Good Luck Chuck* (2007) oder auch *Message from the King* (2017) zeigen, wie wohlhabend Zahnärzte in den Vereinigten Staaten sein können und welch hohes Ansehen sie genießen. Anzumerken ist jedoch, dass die Darstellung sehr ortsabhängig ist; in ländlicheren Regionen werden sowohl

¹⁷⁴ In folgenden Filmen kommen jeweils zwei Zahnärzte vor: *The Secret Lives of Dentists*, *Snowdogs*, *Ghost Town*

Zahnärzte als auch die Praxen als etwas veraltet inszeniert (vgl. *Three Billboards outside Ebbing, Missouri* 2017).

Grundsätzlich ist die gesellschaftliche Anerkennung von Zahnärzten in den USA insgesamt als hoch einzustufen. Laut der U.S. News & World Report's Liste für die besten Jobs aus dem Jahre 2020¹⁷⁵ belegt der Berufsstand Platz zwei von 100.

¹⁷⁵ Anonym 2020c

6. Literaturverzeichnis

1. Al Sarheed Maha: Children's Perception of Their Dentists. *Eur J Dent* 5 (2011), S.186-190.
2. Atkinson, Jane C., Gregory G. Zeller und Chayya Shah: Electronic patient records for dental school clinics: more than paperless systems. *J Dent Educ* 66 (2002), S.634-642.
3. Barrack, Gerald: The etched cast restoration-Clinical techniques and long-term results. *Quintessence Int.* 24 (1993).
4. Beer, Rudolf: Die Wurzelkanalaufbereitung- Grundlage des Erfolgs. *ZWP* 7+8 (2009), S.34-40.
5. Blatz, MB., Gerard Chiche, Oder Bahat, Richard Roblee, Christian Coachman und Harald Heymann: Evolution of Aesthetic Dentistry. *J Dent Res* 98 (2019).
6. Brachwitz, Jörg und Rainer-Reginald Miethke: Entwicklungsgeschichte von Align Technology. *Kieferorthopädie* 15 (2001), S.55-56.
7. Brand, H. S.: The man who knew too much. *Br Dent J* 223 (2017), S. 803.
8. Brand, H. S.: Pardon us. *Br Dent J* 224 (2018a), S. 65.
9. Brand, H.S.: Finding Nemo. *Br Dent J* 224 (2018b), S. 7.
10. Brand, H.S.: Pearl Harbor. *Br Dent J* 225 (2018c), S. 384.
11. Burns, Lorel E., MS Elham Abbassi, Xu Qian Xu Mecham Anthony, Paul Simeleys und Keith A. Mays.: YouTube use among dental students for learning clinical procedures: A multi-institutional study. *J Dent Educ* 84 (2020), S.1151-1158.
12. Chan, K., Mai, Y., Kim, H., Tong, K., Ng, D und Hsiao, J. : Review: Resin Composite Filling. *Materials* 3 (2010), S.1228–1243.
13. Chong B.S.: Ill-informed fish. *Br Dent J* 224 (2018), S. 200.
14. Dawood, A., Begona Marti und Veronique Sauret-Jackson: 3D printing in dentistry. *Br Dent J* (2015), S. 521–529.
15. Faulstich, Werner: Filmgeschichte. Paderborn 2005.

16. Gerhards, Frank: Das Bild des Zahnarztes im deutschen Nachkriegsfilm. Diss. med. dent. Mainz 1991.
17. Groß, Dominik: Stigmatisierung in der (Zahn-)Medizin. Zahnärztliche Mitt 104 (2014), S.56-60.
18. Helemann, Ilka: Ein Zahnarzt wird zum Kopfgeldjäger. BZB (2013), S. 70.
19. Hildenbrand, Harald: Der Zahnarzt im Film: Ein schräger Typ. Zahnärztliche Mitt 98 (2008), S. 28-35.
20. Kohorst, Philipp und Meike Stiesch-Scholz: Zirkoniumoxidkeramik- Eine Keramik auf dem Weg zum Goldstandard. dentalfresh 3 (2007), S.26-29.
21. Kruse, Dörte: Vom richtigen Umgang mit schwierigen Patienten. Zahnärztliche Mitt 16 (2009), S.68-70.
22. Kunzelmann, Karl-Heinz und Dünninger, Peter: Dental fear and pain: effect on patient's perception of the dentist. Community Dent Oral Epidemiol 18 (1990), S.264-266.
23. Lifka, David A.: High performance computing with microsoft windows 2000 (Proceedings 2001 IEEE International Conference on Cluster Computing), IEEE Computer Society. Ithaca 2001, S.47-54.
24. Mathers, Frank G.: Lachgas als inhalatives Anästhetikum: Überblick einer bewährten Sedierungsmethode. Dental Tribune Ger. 3 (2011), S.18-19.
25. Myers, Terry D.: Laser Dentistry-Past to Present. Int Mag Laser Dent 1 (2009).
26. NI: Kuhhornsonde hilft bei Kariesdiagnostik. Zahnärztliche Mitt 14 (2019), S.76.
27. Oswald, Gerhard und Helmut Krcmar: Digitale Transformation. Wiesbaden 2018.
28. Parmar N., L. Don und Eisingerich: Connecting With Your Dentist on Facebook: Patients' and Dentists' Attitudes Towards Social Media Usage in Dentistry. J. Med. Internet Res. 20 (2018).
29. Pentapati, Alyana-Chakravarthy und Hanan Siddiq: Clinical applications of intraoral camera to increase patient compliance - current perspectives. Clin Cosmet Investig Dent (2019), S. 267–278.

30. Petzke, Andreas: Zelluloid-Zahnärzte: Die Darstellung eines Berufsstandes im deutschen Kinofilm (1903-2005). Diss. med. dent. Köln 2009.
31. Prasad, Srinivasa, Nourah Abdul Kader, G. Sujatha, Raj Thirumal und Shankargouda Patil: 3D printing in dentistry. J. 3D Print. Med. 2 (2018).
32. Rischer, Almud: Die zahnärztliche Behandlung im Kurz- und Spielfilm. Diss. med. dent. Berlin 2001.
33. Schenkel, Jan S., Matthias Mottini, Claudio Rostetter, Martina Schrieber und Heinz Theo Lübbers: Möglichkeiten der Lokalanästhesie im Unterkiefer - Eine Übersicht. Swiss Dent. J 7/8 (2019), S. 599-601.
34. Sergl, H. G., A. Pretsch und U. Klages: Das Image des Zahnarztes. Jahrbuch der Psychologie und Psychosomatik in der Zahnheilkunde 7 (2001), S. 1-34.
35. Simonsen, R.J, B. Gerald und V. Thompson : Etched cast restorations: clinical and laboratory techniques. Chicago 1983.
36. Stoll, Richard: Vertikale Kondensationstechniken für thermisch plastifizierte Guttapercha. Zahnärztliche Mitt 8 (2006), S.40-44.
37. Strankmüller, Yvonne: Der Bohrer: Mehr als ein traditionelles Werkzeug. Dentalzeitung (2004), S.12-14.
38. Vogel, Harold L.: Entertainment Industry Economics: A Guide for Financial Analysis 9. Cambridge 2014. S.178.
39. Wicht, Michael Jochen und Michael Johannes Noack: Der informierte Patient im Fokus, Partizipative Entscheidungsfindung in der Zahnmedizin. ZMK aktuell 32 (2016), S. 374-379.
40. Wiese, Susanne und Gundula Schöning: Das Image der Zahnärztin und das Image des Zahnarztes sowie verschiedene zahnärztliche Berufskarrieren im Vergleich. Hannover 1988.
41. Wirnharter, Bianca: Hypnose in der Zahnarztpraxis: Trance statt Narkose?. Prophylaxe J 1 (2017), S.18-20.
42. Wilson, Lori: Black Women Dentists: Inspired, Determined and Beautiful. (o.O.) 2014.

43. Woodcock J.A.: Dental imaging?. Br Dent J 225 (2018), S. 3.
44. Wolf, Herbert F. et al.: Endodontologie. Farbatlant der Zahnmedizin 7. 2008, S.123-125.
45. Wolfgang, Bender und Lothar Taubenheim: Entwicklungsgeschichte der Lokalanästhesie - vom Kokain über Procain zu Articain. ZMK 36 (2020), S. 274-279.

6.1. Internetquellen und verwendete Internetseiten

1. American Dental Association: The Dentist Workforce – Key Facts. 2021. https://www.ada.org/-/media/project/ada-organization/ada/ada-org/files/resources/research/hpi/hpigraphic_0221_1.pdf?rev=1829a4f788c14974a1ac89ff1e288c0f&hash=A27C6AD199EB6FCAB15DB069BAFOCC85 (Zuletzt abgerufen am 08.05.2022)
2. Armbruster, Jürgen : Keine halben Sachen 2. <https://www.filmstarts.de/kritiken/49101/kritik.html> (Zuletzt abgerufen am 08.05.2022)
3. A&E Television Networks: Hollywood, History. 2018. <https://www.history.com/topics/roaring-twenties/hollywood> (Zuletzt abgerufen am 08.05.2022)
4. Baer, Friederike: Marketing in Zahnarztpraxen - Werbeartikel als individueller Erfolgsfaktor. 2018. <https://www.zwp-online.info/zwpnews/wirtschaft-und-recht/marketing/marketing-in-zahnarztpraxen-werbeartikel-als-individueller-erfolgsfaktor> (Zuletzt abgerufen am 08.05.2022)
5. Baumgardt, Carsten (o. J.)a: Pearl Harbor. <https://www.filmstarts.de/kritiken/27417/kritik.html> (Zuletzt abgerufen am 08.05.2022)
6. Baumgardt, Carsten (o. J.)b: Final Destination 2. <https://www.filmstarts.de/kritiken/43023/kritik.html> (Zuletzt abgerufen am 08.05.2022)
7. Baumgardt, Carsten (o. J.)c: Wen die Geister lieben. <https://www.filmstarts.de/kritiken/127608/kritik.html> (Zuletzt abgerufen am 08.05.2022)
8. Bengsch, Wulf: Review: Kill the Boss. 2012. <https://medienjournal-blog.de/2012/03/kill-the-boss-film/> (Zuletzt abgerufen am 08.05.2022)

9. Borcholte, Andreas: „Babel“ Wer nicht reden kann, muss fühlen. 2006. <https://www.spiegel.de/kultur/kino/babel-wer-nicht-reden-kann-muss-fuehlen-a-455468.html> (Zuletzt abgerufen am 08.05.2022)
10. Box Office Mojo: Cast Away. <https://www.boxofficemojo.com/release/rl2772993537/> (Zuletzt abgerufen am 08.05.2022)
11. Bussemer, Thymian: Medien als Kriegswaffe. 2003. <https://www.bpb.de/shop/zeitschriften/apuz/27247/medien-als-kriegswaffe/> (Zuletzt abgerufen am 08.05.2022)
12. Deutsche Gesellschaft für Zahnärztliche Hypnose e.V. : [Artikel über zahnärztliche Hypnose]. dgzh.de. (Zuletzt abgerufen am 08.05.2022)
13. Deutsche Gesellschaft für Zahnbehandlungsphobie: Zahlen und Fakten. <http://www.dgzp.de/zahlen.html> (Zuletzt abgerufen am 08.05.2022)
14. Dg und nh: Auftritt der Zahnfee!. 2016. <https://www.zm-online.de/news/gesellschaft/auftritt-der-zahnfee/> (Zuletzt abgerufen am 08.05.2022)
15. Diekhaus, Christopher: KILL THE BOSS 2, KRIMINELLES CHAOS. <https://www.kinozeit.de/film-kritiken-trailer-streaming/kill-the-boss-2> (Zuletzt abgerufen am 08.05.2022)
16. ffr, AP, Reuters und dpa: Obama erringt historischen Wahlsieg. 2008. <https://www.spiegel.de/politik/ausland/us-praesidentschaft-obama-erringt-historischen-wahlsieg-a-588495.html> (Zuletzt abgerufen am 08.05.2022)
17. Fiedler, Markus: Three Billboards Outside Ebbing, Missouri. <https://www.filmstarts.de/kritiken/245010/kritik.html> (Zuletzt abgerufen am 08.05.2022)
18. Fuchs, Jay: How Facebook Ads have evolved. 2021. <https://blog.hubspot.com/marketing/history-facebook-adtips-slideshare> (Zuletzt abgerufen am 08.05.2022)
19. Gesellschaft für Zahngesundheit, Funktion und Ästhetik: [Artikel über Zahnfehlstellungen]. gzfa.de. (Zuletzt abgerufen am 08.05.2022)
20. Göttler, Fritz: Frische Fische pixelt Pixar. 2010. <https://www.sueddeutsche.de/kultur/im-kino-findet-nemo-frische-fische-pixelt-pixar-1.434747> (Zuletzt abgerufen am 08.05.2022)

21. Holden, Stephen: A Delicate Balance Tested. 2013. <https://www.nytimes.com/2013/09/06/movies/touchy-feely-explores-family-emotions.html> (Zuletzt abgerufen am 08.05.2022)
22. Huber, Elke: Rückblick auf die US-Wahlen 2016: So kam Donald Trump an die Macht. 2020. <https://www.fr.de/politik/us-wahl-2016-donald-trump-hillary-clinton-wahlkampf-wahlsieg-90056550.html> (Zuletzt abgerufen am 08.05.2022)
23. Hyatt, John: Decoding Crypto: What was the first crypto currency and who created it?. 2021. <https://www.nasdaq.com/articles/decoding-crypto%3A-what-was-the-first-cryptocurrency-and-who-created-it-2021-08-18> (Zuletzt abgerufen am 08.05.2022)
24. Kammerer, Dietmar: Freunde ohne Bier. 2007. <https://taz.de/!5196598/> (Zuletzt abgerufen am 08.05.2022)
25. Klingenmaier, Thomas: Der Charme des Umerziehungslagers. 2017. <https://www.stuttgarter-zeitung.de/inhalt.kinokritik-a-cure-for-wellness-der-charme-des-umerziehungslagers.1361d562-b67c-4e88-b475-5561c5e25510.html> (Zuletzt abgerufen am 08.05.2022)
26. Kniebe, Tobias: Wer hat Angst vom weißen Mann?. 2013. www.sz.de/1.1573992 (Zuletzt abgerufen am 08.05.2022)
27. Kühl, Eike: Die Anfänge von Pixar. 2012. https://blog.zeit.de/netzfilmblog/2012/01/04/pixar-studios-anfaenge-animation-steve-jobs/?wt_ref=https%3A%2F%2Fwww.google.com&wt_t=1651333054849 (Zuletzt abgerufen am 08.05.2022)
28. Lexikon des internationalen Films (a): Cast Away. <https://www.filmdienst.de/film/details/514225/cast-away-verschollen> (Zuletzt abgerufen am 08.05.2022)
29. Lexikon des internationalen Films (b): Novocaine. <https://www.filmdienst.de/film/details/519105/novocaine-zahn-um-zahn#überblick> (Zuletzt abgerufen am 08.05.2022)
30. Lexikon des internationalen Films (c): Pearl Harbor. <https://www.filmdienst.de/film/details/514967/pearl-harbor> (Zuletzt abgerufen am 08.05.2022)

31. Lexikon des Internationalen Films (d): Final Destination 2. <https://www.filmdienst.de/film/details/520132/final-destination-2> (Zuletzt abgerufen am 08.05.2022)
32. Lexikon des internationalen Films (e): Keine halben Sachen 2- Jetzt erst recht!. <https://www.filmdienst.de/film/details/522918/keine-halben-sachen-2-jetzt-erst-recht#kritik> (Zuletzt abgerufen am 08.05.2022)
33. Lexikon des internationalen Films (f): Cool and Fool- Mein Partner mit der großen Schnauze. <https://www.filmdienst.de/film/details/526102/cool-fool-mein-partner-mit-der-grossen-schnauze> (Zuletzt abgerufen am 08.05.2022)
34. Lexikon des internationalen Films (g): Wild X-Mas. <https://www.filmdienst.de/film/details/528006/wild-x-mas#kritik> (Zuletzt abgerufen am 08.05.2022)
35. Lexikon des internationalen Films (h): Born to be Wild- Saumäßig unterwegs. <https://www.filmdienst.de/film/details/528638/born-to-be-wild-saumassig-unterwegs> (Zuletzt abgerufen am 08.05.2022)
36. Lexikon des internationalen Films (i): Der Glücksbringer. <https://www.filmdienst.de/film/details/530042/der-gluecksbringer-2007#ueberblick> (Zuletzt abgerufen am 08.05.2022)
37. Lexikon des internationalen Films (j): Wen die Geister lieben. <https://www.filmdienst.de/film/details/532701/wen-die-geister-lieben> (Zuletzt abgerufen am 08.05.2022)
38. Lexikon des internationalen Films (k): Hangover. <https://www.filmdienst.de/film/details/533722/hangover> (Zuletzt abgerufen am 08.05.2022)
39. Lexikon des internationalen Films (l): Hangover 2. <https://www.filmdienst.de/film/details/537456/hangover-2> (Zuletzt abgerufen am 08.05.2022)
40. Lexikon des internationalen Films (m): A Cure for Wellness. <https://www.filmdienst.de/film/details/549198/a-cure-for-wellness> (Zuletzt abgerufen am 08.05.2022)

41. MacCarthy, Todd: The Secret Lives of Dentists. 2002. <https://variety.com/2002/film/awards/the-secret-lives-of-dentists-1200546134/> (Zuletzt abgerufen am 08.05.2022)
42. Markoff, John: Apple Introduces Innovative Cellphone. 2007. <https://www.nytimes.com/2007/01/10/technology/10apple.html> (Zuletzt abgerufen am 08.05.2022)
43. McFadden, Christopher: The Fascinating History of Netflix. 2020. <https://interestingengineering.com/the-fascinating-history-of-netflix> (Zuletzt abgerufen am 08.05.2022)
44. Menges, Lea: Höhenflug der Streaming-Dienste hält an. 2020. <https://www.horizont.net/planung-analyse/nachrichten/netflix-und-co-hoehenflug-der-streaming-dienste-haelt-an-180865> (Zuletzt abgerufen am 08.05.2022)
45. Meta Platforms: Investor earnings report for 4Q 2021. 2022. https://s21.q4cdn.com/399680738/files/doc_financials/2021/q4/FB-12.31.2021-Exhibit-99.1-Final.pdf (Zuletzt abgerufen am 08.05.2022)
46. mg: Die Fluorid-Verschwörung. 2014. <https://www.zm-online.de/news/nachrichten/die-fluorid-verschwoerung/> (Zuletzt abgerufen am 08.05.2022)
47. Miethke, Rainer-Reginald: Kieferorthopädie Zur Geschichte der Alignertherapie. 2012. <https://www.zwp-online.info/fachgebiete/kieferorthopaedie/grundlagen/zur-geschichte-der-alignertherapie> (Zuletzt abgerufen am 08.05.2022)
48. Ng, Christina: Polish Dentist Pulls Out Ex-Boyfriend's Teeth. 2012. <https://abcnews.go.com/blogs/headlines/2012/04/polish-dentist-pulls-ex-boyfriends-teeth-out> (Zuletzt abgerufen am 08.05.2022)
49. Peers, Meah: 10 Of The Most Expensive Movies With CGI Effects. 2020. <https://screenrant.com/movies-most-expensive-best-cgi-effects/> (Zuletzt abgerufen am 08.05.2022)
50. Petersen, Christoph: Bornd to be Wild. <https://www.filmstarts.de/kritiken/110242/kritik.html> (Zuletzt abgerufen am 08.05.2022)

51. Pothitos, Adam: The History Of the Smart Watch. 2016. <https://www.mobileindustryreview.com/2016/10/33860.html> (Zuletzt abgerufen am 08.05.2022)
52. Potter, Wendell: Why a Trip to The Dentist Costs So Much now-And What We Can Do About It. 2017. https://www.huffpost.com/entry/why-a-trip-to-the-dentist_b_4992826 (Zuletzt abgerufen am 08.05.2022)
53. Rabe L.: Statistiken zu Instagram. 2021. <https://de.statista.com/themen/2506/instagram/#dossierKeyfigures> (Zuletzt abgerufen am 08.05.2022)
54. Rooney, David: 'Three Billboards Outside Ebbing, Missouri': Film Review. 2017. <https://www.hollywoodreporter.com/movies/movie-reviews/three-billboards-ebbing-missouri-review-venice-2017-1034931/> (Zuletzt abgerufen am 08.05.2022)
55. Roschy, Birgit: Ein Polterabend, der nie endet. 2013. <https://www.zeit.de/kultur/film/2013-05/film-hangover-3> (Zuletzt abgerufen am 08.05.2022)
56. Scheibe, Carsten: „Final Destination 2“ Den Tod austricksen. 2003. <https://www.stern.de/kultur/film/dvd/-final-destination-ii--den-tod-austricksen-3512122.html> (Zuletzt abgerufen am 08.05.2022)
57. Shen, Lucinda: Drone Sales Have Tripled in the Last Year. 2016. <https://fortune.com/2016/05/25/drones-ndp-revenue/> (Zuletzt abgerufen am 08.05.2022)
58. Smith, Kit: 57 interessante Zahlen und Statistiken rund um Youtube. 2020. <https://www.brandwatch.com/de/blog/statistiken-youtube/> (Zuletzt abgerufen am 08.05.2022)
59. Smith, Neil: The Man (2005). 2005. https://www.bbc.co.uk/films/2005/09/05/the_man_2005_review.shtml (Zuletzt abgerufen am 08.05.2022)
60. Statista Research Department: Absatz von analogen und digitalen Fotokameras weltweit in den Jahren 2002 bis 2010. 2010. <https://de.statista.com/statistik/daten/studie/165589/umfrage/absatz-von-analogen-und-digitalen-fotokameras-weltweit-seit-2002/> (Zuletzt abgerufen am 08.05.2022)

61. Stolp, Meike: Charlie und die Schokoladenfabrik-Kritik. 2005. <https://www.critic.de/film/charlie-und-die-schokoladenfabrik-280/> (Zuletzt abgerufen am 08.05.2022)
62. Suchsland, Rüdiger: Das Jahrzehnt der offenen Fragen. 2020. <https://www.filmdienst.de/artikel/39651/2010er-jahre-bilanz-kinodekade> (Zuletzt abgerufen am 08.05.2022)
63. Suhr, Frauke: Die erfolgreichsten Animationsfilme aller Zeiten. 2016. <https://de.statista.com/infografik/6016/die-erfolgreichsten-animationsfilme/> (Zuletzt abgerufen am 08.05.2022)
64. Thüning, Lubna und Frederike Forke: IDS-Das Topereignis der Dentalbranche. 2019. <https://www.zahnarzt-in-wolbeck.de/news/2019/1903-ids> (Zuletzt abgerufen am 08.05.2022)
65. Vahabzadeh, Susan: Im Kino: Avatar- Ausgeburt der Gier. 2010. <https://www.sueddeutsche.de/kultur/im-kino-avatar-ausgeburt-der-gier-1.149499> (Zuletzt abgerufen am 08.05.2022)
66. Vasquez Jr., Felix: The Secret Lives of Dentists. 2009. https://www.rottentomatoes.com/m/secret_lives_of_dentists/reviews (Zuletzt abgerufen am 08.05.2022)
67. Von Lüpke, M., K. Danny: Der Kreuzzug, Schlüsselmomente im Irakkrieg. Der Spiegel. 2017. <https://www.spiegel.de/fotostrecke/schluesselmomente-im-irakkrieg-2003-der-kreuzzug-fotostrecke-144736.html> (Zuletzt abgerufen am 08.05.2022)
68. Weidenbach, Bernhard: Umsatzerlöse aus dem Bereich Filmunterhaltung in ausgewählten Ländern weltweit in dem Jahr 2019. 2022. <https://de.statista.com/statistik/daten/studie/1020877/umfrage/umsatz-der-filmindustrie-in-ausgewaehlten-laendern-weltweit/> (Zuletzt abgerufen am 08.05.2022)
69. White, Terri: Three Billboards Outside Ebbing, Missouri Review. 2018. <https://www.empireonline.com/movies/reviews/three-billboards-outside-ebbing-missouri-review/> (Zuletzt abgerufen am 08.05.2022)

70. Wilson, Matthew: How TVs have changed through the decades. 2020. <https://www.businessinsider.com/guides/tech/the-evolution-of-tvs-through-the-decades> (Zuletzt abgerufen am 08.05.2022)
71. Zastiral, Sascha: Am Set von „Hangover 2“, Ziemlich heiß hier!. 2011. <https://www.spiegel.de/kultur/kino/am-set-von-hangover-2-ziemlich-heiss-hier-a-765740.html> (Zuletzt abgerufen am 08.05.2022)
72. Anonym 2011: 25 Jahre Pixar. <https://www.sueddeutsche.de/digital/25-jahre-pixar-wie-steve-jobs-nemo-das-leben-schenkte-1.1114785> (Zuletzt abgerufen am 08.05.2022)
73. Anonym 2014 : Pixar und Steve Jobs- Eine Erfolgsgeschichte. <https://www.op-online.de/region/frankfurt/pixar-und-steve-jobs-eine-erfolgsgeschichte-2428687.html> (Zuletzt abgerufen am 08.05.2022)
74. Anonym 2016: Kurzfilm: Spirit of A Denture. <https://qwergelesen.de/kurzfilm-spirit-of-a-denture> (Zuletzt abgerufen am 08.05.2022)
75. Anonym 2020a: CEREC [Artikel über CEREC]. <https://de.wikipedia.org/wiki/CEREC> (zuletzt abgerufen am 28.04.2022)
76. Anonym 2020b: Cosmetic Dentistry Market Size Share & Industry Analysis, Market Research Report. <https://www.fortunebusinessinsights.com/industry-reports/cosmetic-dentistry-market-100223> (Zuletzt abgerufen am 08.05.2022)
77. Anonym 2020c: U.S. News Reveals the 2020 Best Jobs. <https://www.usnews.com/info/blogs/press-room/articles/2020-01-07/us-news-reveals-the-2020-best-jobs> (Zuletzt abgerufen am 08.05.2022)
78. Anonym (o. J.)a: Mission: Impossible 2. <https://www.imdb.com/title/tt0120755/> (Zuletzt abgerufen am 08.05.2022)
79. Anonym (o. J.)b: Redaktionskritik, Thumbsucker. <https://www.cinema.de/film/thumbsucker,1305943.html> (Zuletzt abgerufen am 08.05.2022)
80. Anonym (o. J.)c: Touchy Feely. www.kino-zeit.de/film-kritiken-trailer-streaming/touchy-feely (Zuletzt abgerufen am 08.05.2022)

7. Anhang

7.1. Abbildungsverzeichnis

1. Diagramm 1: Statista Research Department (2010). <https://de.statista.com/statistik/daten/studie/165589/umfrage/absatz-von-analogen-und-digitalen-fotokameras-weltweit-seit-2002/> (Zuletzt abgerufen am 08.05.2022)
2. Diagramm 2: [Chronologie der Filmverfügbarkeit und das Vorkommen einer Zahnarztfigur]
3. Diagramm 3: [Genreverteilung in US-amerikanischen Zahnarztfilmen]
4. Diagramm 4: [Art der Behandlung in US-amerikanischen Zahnarztfilmen]
5. Diagramm 5: [Geschlechter- und ethnienspezifische Verteilung und Vorkommen von Filmzahnmedizinern in 32 analysierten Produktionen]

7.2. Tabellenverzeichnis

1. Tabelle 1: [Onlinerecherche zum Dissertationsthema von November 2019 bis Mai 2021]

7.3. Verzeichnis US-amerikanischer Kinofilme mit Zahnarztmotiv

Informationen zu den gelisteten Filmen wurden Datenbanken wie filmdienst.de, International Movie Database (imdb.com), moviepilot.com und DVD-/Streamingbeschriftungen entnommen (vgl. Kapitel 3).

*nicht beschaffbar

**Kriterien zur Aufnahme und näheren Analyse nicht erfüllt

J: Produktionsjahr, G: Genre, P: Produktion/Studio, L: Länge (ungefähre Länge der zahnärztlichen Behandlung), R: Regie, DB: Drehbuchautor, K: Komponist, D: Darsteller, GB: Gezeigte Behandlung

1. *Cast Away*, USA, J: 2000, G: Drama, P: 20th Century Fox und DreamWorks, L: 143 Minuten (1 Minute), R: Robert Zemeckis, DB: William Broyles jr., K: Alan Silvestri, D: Tom Hanks (Chuck Noland), Helen Hunt (Kelly Frears), Chris Noth (Jerry Lovett), GB: Extraktion Oberkiefermolar, erster Quadrant (Selbsttherapie durch Laien)

2. *Novocaine*, USA, J: 2001, G: Thriller, P: Artisan Entertainment, L: 91 Minuten (2 Minuten), R: David Atkins, DB: David Atkins., K: Steve Bartek, D: Steve Martin (Zahnarzt), Laura Dern (Zahnarthelferin), Helena Bonham Carter (Patientin/Diebin), GB: Füllungstherapie Zahn 21, zweiter Quadrant

3. *Campfire Stories*, USA, J: 2001, G: Krimi/Horror, P: Campfire Stories Inc., L: 95 Minuten (2 Minuten), R: Bob Cea, Jeff Mazzola, DB: Don Oriolo, K: Lance Quinn, D: Jamie-Lynn Sigler, John Quinn (Zahnarzt), GB: Zahnextraktion (Folter)

4. *Pearl Harbor*, USA, J: 2001, G: Action/Drama, P: Touchstone Pictures Jerry Bruckheimer Films, L: 176 Minuten (1 Minute), R: Michael Bay, K: Hans Zimmer, DB: Randall Wallace, D: Ben Affleck, Josh Hartnett, Kate Beckinsale, Toshi Tada (Zahnarzt), GB: Untersuchung

5. *Snowdogs*, USA, J: 2002, G: Abenteuerkomödie, P: Disney, L: 95 Minuten (2 Minuten), R: Brian Levant, DB: Jim Kouf, Tommy Swredlow, K: John Debney, D: Cuba Gooding jr. (Zahnarzt), Christopher Judge (Zahnarzt), Nichelle Nichols, GB: Klinische Inspektion
6. *The Secret Lives of Dentists*, USA, J: 2002, G: Drama, P: Holedigger Films, L: 104 Minuten (2 Minuten), R: Alan Rudolph, DB: Craig Lucas, K: Gary DeMichele, D: Campbell Scott (Zahnarzt), Hope Davis (Zahnärztin), GB: Füllungstherapie linker Unterkiefer, dritter Quadrant
7. *Punch-Drunk Love*, USA, J: 2002, G: Komödie, P: Revolution Studios, L: 95 Minuten, R: Paul Thomas Anderson, DB: Paul Thomas Anderson, K: Jon Brion, D: Adam Sandler, Emily Watson, GB: Beratung
8. **Consequences*, USA, J: 2003, G: Action/Thriller, P: ApolloProMedia GmbH & Co. 1. Filmproduktion KG (I), L: 96 Minuten, R: Anthony Hickox, DB: Hawk Ostby, K: Anthony Marinelli, D: Armand Assante, Lola Gluadini, GB: keine
9. *Finding Nemo*, USA, J: 2003, G: Animationsfilm, P: Pixar Animation Studios, L: 96 (2 Minuten), R: Andrew Stanton, Lee Unkrich, DB: Andrew Stanton, K: Thomas Newman, GB: Extraktion rechter Oberkiefer, erster Quadrant
10. ***Coffee and Cigarettes*, USA, J: 2003, G: Episodenfilm, P: With Asmik Ace Entertainment Studios, L: 95 Minuten, R: Jim Jarmusch, DB: Jim Jarmusch, K: Iggy Pop, GB: keine
11. *Final Destination 2*, USA, J: 2003, G: Horror-Thriller, P: New Line Cinema, Zide-Perry Productions, L: 87 Minuten (4 Minuten), R: David R. Ellis, DB: J. Mackye Gruber, Eric Bress, K: Shirley Walker, D: Fred Henderson (Zahnarzt), James Kirk (Patient), GB: Füllungstherapie Zahn 34, dritter Quadrant
12. *The Whole Ten Yards*, USA, J: 2004, G: Filmkomödie, P: Franchise Pictures, L: 98 Minuten (3 Minuten), R: Howard Deutch, K: John Debney, DB: George Gallo, D: Bruce Willis, Matthew Perry (Zahnarzt), GB: Kontrolluntersuchung

13. *Thumbsucker*, USA, J: 2005, G: Romanverfilmung/Komödie, P: Bob Yari Productions, L: 95 Minuten (5 Minuten), R: Mike Mills, K: The Polyphonic Spree, DB: Mike Mills, D: Keanu Reeves (Zahnarzt), Lou Taylor Pucci (Patient), GB: Habit-Behandlung (kieferorthopädisch)
14. *The Man*, USA, J: 2005, G: Action/Komödie, P: Rob Fried, L: 80, R: Les Mayfield, K: John Murphy, DB: Jim Piddock, D: Samuel L. Jackson, Eugen Levy, GB: Zahnreinigung mittels Polierkelch
15. *Charlie and the Chocolate Factory*, USA, J: 2005, G: Literaturverfilmung (Kinderbuch), P: Warner Bros., L: 115 (2 Minuten), R: Tim Burton, K: Danny Elfman, DB: John August, D: Johnny Depp, Christopher Lee (Zahnarzt), GB: Kontrolluntersuchung
16. *Wild X-Mas*, USA, J: 2005, G: Slapstick-Komödie, P: Bender Spink, L: 94 Minuten (1 Minute), R: Roger Kumble, K: Jeff Cardoni, DB: Adam "Tex" Davis, D: Ryan Reynolds, Amy Smart, Fred Ewanuick (Zahnarzt), GB: Füllungstherapie
17. *Babel*, USA, J: 2006, G: Drama , P: Anonymous Content, L: 142 Minuten (1 Minute), R: Alejandro González Iñárritu, K: Gustavo Santaolalla, DB: Guillermo Arriaga, D: Brad Pitt, Cate Blanchett, Shigemitsu Ogi (Zahnarzt), GB: Kontrolluntersuchung
18. *Born to be Wild*, USA, J: 2007, G: Abenteuerkomödie, P: Touchstone Pictures, L: 99 Minuten (1 Minute), R: Walt Becker, K: Teddy Castellucci, DB: Brad Copeland, D: Tim Allen (Zahnarzt), John Travolta, Martin Lawrence, GB: Kontrolluntersuchung
19. *Reign Over Me*, USA, J: 2007, G: Filmdrama, P: Columbia Pictures, L: 124 Minuten (2 Minuten), R: Mike Binder, K: Rolfe Kent, DB: Mike Binder, D: Don Cheadle (Zahnarzt), Adam Sandler, GB: Veneer-Beratung
20. *Good Luck Chuck*, USA, J: 2007, G: Komödie, P: Karz Entertainment, L: 96 (2 Minuten), R: Mark Helfrich, K: Aaron Zigman, DB: Josh Stolberg, D: Jessica Alba (Patientin), Dane Cook (Zahnarzt), GB: Füllungstherapie nach Frontzahntrauma

21. *Horton hears a Who!*, USA, J: 2008, G: Animationsfilm, Kinder, P: Blue Sky Studios, L: 86 Minuten (1 Minute), R: Jimmy Hayward, Steve Martino, K: John Powell, DB: Ken Daurio, GB: Anästhesie
22. *Ghost Town*, USA, J: 2008, G: Romantische Filmkomödie, P: DreamWorks, L: 102 Minuten (1 Minute), R: David Koepp, K: Geoff Zanelli, DB: David Koepp, D: Ricky Gervais (Zahnarzt), Aasif Mandvi (Zahnarzt), GB: Füllungstherapie rechter Oberkiefer, erster Quadrant
23. *The Hangover*, USA, J: 2009, G: Komödie, P: Todd Phillips, L: 100, R: Todd Phillips, K: Christophe Beck, DB: Jon Lucas, D: Ed Helms (Zahnarzt), Bradley Cooper, Mike Tyson GB: keine
24. ***Tooth Fairy*, USA, J: 2010, G: Fantasykomödie, P: 20th Century Fox, L: 102 Minuten, R: Michael Lembeck, K: George S. Clinton, DB: Lowell Ganz, D: Dwayne Johnson, Ashley Judd, GB: keine
25. *Hangover 2*, USA, J: 2011, G: Filmkomödie, P: Legendary Pictures, L: 101 Minuten (2 Minuten), R: Todd Phillips, K: Christophe Beck, DB: Craig Mazin, D: Zach Galifianakis, Ed Helms (Zahnarzt), Bradley Cooper (Patient), GB: Kontrolluntersuchung
26. *Horrible Bosses*, USA, J: 2011, G: Filmkomödie, P: New Line Cinema, L: 98 (1 Minute), R: Seth Gordon, K: Christopher Lennertz, DB: Michael Markowitz, D: Jennifer Aniston (Zahnärztin), Charlie Day (Stuhlassistenz), GB: keine
27. *Django Unchained*, USA, J: 2012, G: Western, P: Columbia Pictures, L: 165, R: Quentin Tarantino, K: keiner, DB: Quentin Tarantino, D: Jamie Foxx, Christoph Waltz (Zahnarzt), Leonardo DiCaprio, GB: keine
28. *This is 40*, USA, J: 2012, G: Komödie, P: Apatow Productions, Films, L: 133 Minuten (1 Minute), R: Judd Apatow, K: Jon Brion, DB: Judd Apatow, D: Paul Rudd, Leslie Mann, Dan Bakkedahl (Zahnarzt), GB: Politur/ Präparation

29. *Spirit of A Denture*, USA, J: 2012, G: Kurzfilm/Komödie, P: Trigger Street Productions, L: 9 (2 Minuten), R: Alan Shelley, K: keiner, DB: Alan Shelley, D: Kevin Spacey (Zahnarzt), Sydelle Noel (Zahnmedizinische Fachangestellte), GB: Extraktion
30. *******Tooth Fairy 2*, USA, J: 2012, G: Fantasykomödie, P: 20th Century Fox, L: 87 Minuten, R: Alex Zamm, K: Chris Hajian, DB: Ben Zazove, D: Larry The Cable Guy, Erin Beute, GB: keine
31. *Touchy Feely*, USA, J: 2013, G: Drama/Komödie, P: Magnolia Pictures, L: 88 Minuten (1 Minute), R: Lynn Shelton, K: Vince Smith, DB: Lynn Shelton, D: Josh Pais (Zahnarzt), Elliot Page (Zahnmedizinische Fachangestellte), GB: Kontrolluntersuchung
32. *Hangover 3*, USA, J: 2013, G: Filmkomödie, P: Legendary Pictures, L: 100 Minuten, R: Todd Phillips, K: Christophe Beck, DB: Craig Mazin, D: Zach Galifianakis, Ed Helms (Zahnarzt), Bradley Cooper (Patient), GB: keine
33. *Emptied*, USA, J: 2014, G: Kurzfilm/Horror, P: Magnolia Pictures, L: 7 Minuten (5 Minuten), R: David Ferino, K: keiner, DB: David Ferino, D: Mackenzie Davis (Zahnärztin), Beck Bennett (Patient), GB: Extraktion, Folter
34. *Hurt Fillings*, USA, J: 2014, G: Kurzfilm/Komödie, P: -, L: 12 Minuten (2 Minuten), R: Matthew Chin-Quee, K: Doyle Newmyer, DB: Matthew Chin-Quee, D: Rocio Mendez (Zahnärztin), GB: Füllungstherapie im Seitenzahnbereich des Ober- und Unterkiefers
35. *Horrible Bosses 2*, USA, J: 2014, G: Filmkomödie, P: Warner Bros. Pictures, L: 104 Minuten, R: Sean Anders, K: Christopher Lennertz, DB: Sean Anders, D: Jason Bateman, Charlie Day, Jason Sodeikis, GB: keine
36. *A Cure for Wellness*, USA, J: 2016, G: Thriller/Horror, P: New Regency Productions, L: 147 Minuten (1 Minute), R: Gore Verbinski, K: Benjamin Wallfisch, DB: Justin Haythe, D: Dane DeHaan (Patient), Jason Isaacs, GB: Folter an Zahn 21, linker Oberkiefer, zweiter Quadrant

37. *Message from the King*, USA, J: 2016, G: Thriller, P: New Regency Productions, L: 102 Minuten (1 Minute), R: Fabrice Du Welzi, K: Vincent Cahay, DB: Oliver Butcher, D: Chadwick Boseman, Luke Evans (Zahnarzt), GB: Kontrolluntersuchung

38. *Three Billboards Outside Ebbing, Missouri*, USA, J: 2017, G: Thriller/Drama, P: Blueprint Pictures, L: 116 Minuten (1 Minute), R: Martin McDonagh, K: Carter Burwell, DB: Martin McDonagh, D: Frances McDormand, Woody Harrelson, GB: Infiltrationsanästhesie, rechter Unterkiefer, vierter Quadrant

8. Vorabveröffentlichung von Ergebnissen

1. Gierok, Samuel, Shahzeb Mirza und Axel Karenberg: Dentists in action: a profession on-screen (1913-2013). *Br Dent J* 232 (2022), S. 737–741. <https://doi.org/10.1038/s41415-022-4145-6>